Sayı 71 • Özel / Kasım 2002

ÖZEL SAYI

TDBD

TÜRK DİŞHEKİMLERİ BİRLİĞİ DERGİSİ



Restoratif Materyaller ve Klinik Uygulamaları

Beyazlığın şekli değişti!

Yumuşak beyazlatıcı şerit



Signal teknolojisi diş fırçasını baştan yarattı.
İlk defa bir diş fırçasının dişleri beyazlatmak için "yumuşak beyazlatıcı şeridi" var.

Beyazlatıcı Sistem diş fırçası diğer diş fırçalarında bulunmayan yumuşak beyazlatıcı şeridi ile diş yüzeyinde oluşan lekeleri diş ve dişetlerine zarar vermeden % 87 oranında çıkarır.

Özel kıl yapısı dişleri derinlemesine temizler, bakteri plağını yok eder.

Beyazlatıcı Sistem diş fırçası beyazlığıyla gülüşlere ışıltı katar...

Signal plus®

Beyazlatıcı Sistem



Türkiye'nin ilk beyazlatıcı diş fırçası.

İçinizdeki gizli gücü ortaya çıkaran bir otomobil... Vectra GTS

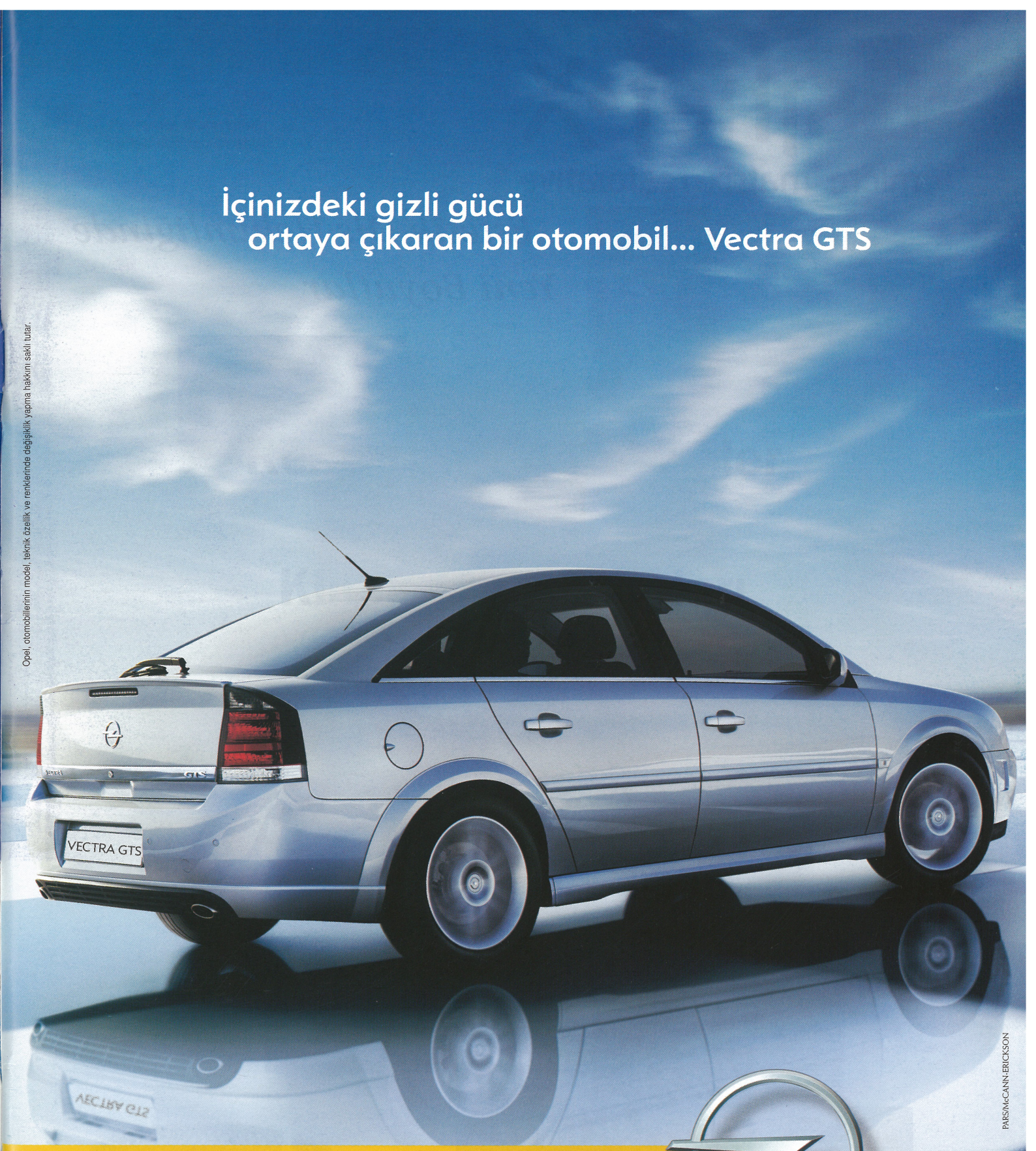

Opel, otomobillerinin model, teknik özellik ve renklerinde değişiklik yapma hakkını saklı tutar.

PARS/McCANN-ERICKSON

Hayalinizdeki otomobili biz üretiyoruz.
Tamamıyla yeni Vectra GTS; 211 HP gücündeki, 3.2i V6 motoru ile sıradan bir yolculuğu bile soluk kesen bir sürüş performansına çevirebiliyor. 100 km. hıza sadece 8 sn'de ulaşan Vectra GTS, "İnteraktif Sürüş Sistemi" ile her türlü hava ve yol koşulunda kontrolün sizde olmasını sağlıyor. Yeni Vectra GTS ile bırakın içinizdeki güç ortaya çıksın. **Tamamıyla yeni Opel Vectra GTS.**

Opel. Taze Fikirler, Üstün Otomobiller.

Esthet·X®

micro matrix restorative

Estetik Diş Hekimliğinde Yeni Boyutlar











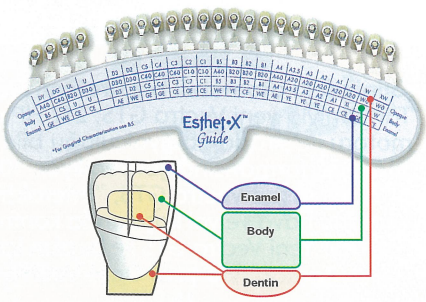

DENTSPLY Türkiye Tel: 0216 445 76 48 (Pbx) Fax: 0216 445 76 96

19 Mayıs Mah. Sümer Sok. Zitaş Blokları C1 Blok Kat 4/11 81090 Kozyatağı İstanbul

First in Dentistry

DENTSPLY

Restoratif Materyaller ve Klinik Uygulamaları

Editörler:

Prof.Dr. Fatma Koray

Prof.Dr. Saadet Gökalp

Prof.Dr. A. Ersan Ersoy

Dişhekimi Tatyos Bebek

İÇİNDEKİLER

Önsöz 7
Restoratif materyaller 8
Dental adezivler 10
Kompozitin ön dişlerde kullanımı 16
Direkt posterior kompozitler 24
Kompozit inleyler 28
Günümüz teknolojisinin kompozit materyallere olan katkısı ve klinik performansa olan etkisi 32
Günümüzde amalgam 34
Amalgam restorasyonların bakımındaki kriterler ve amalgamın geleceği 38
Restoratif tedavi planlaması ve materyal seçiminde hasta ile ilişkili faktörler 42
Koruyucu dişhekimliğinde önemli bir uygulama: Pit ve fissür örtücüler 46
Cam iyonomer simanların sınıflandırılması 52
Cam iyonomer simanların uygulama yöntemleri 56
Yapıştırma simanları 58
Metal destekli seramikler 64
Bölümlü metal desteksiz seramikler 68
Tam seramikler 78
Akrilik restoratif rezinler 82
Protetik restoratif alaşımlar 86
Endodontik giriş kavitesinde kullanılan geçici dolgu maddeleri 92
Materyaller 96



Sayı 71/ÖZEL Kasım 2002

Sahibi
TDB Yönetim Kurulu Adına
Genel Başkan
Prof.Dr. Onur Şengün

Sorumlu Yazı İşleri Müdürü
Genel Sekreter
Nezih Yavuz Tan

TDB Yayın Kurulu Sorumlusu:
Tatyos Bebek

TDBD Bilimsel Danışma Kurulu
TDB Eğitim Komisyonu'dur

Yönetim Yeri ve Yazışma Adresi
Ziya Gökalp Caddesi
No: 37/11
Yenişehir-ANKARA
Tel: (312) 435 93 94
Fax: (312) 430 29 59
www.tdb.org.tr
e mail: tdb@tdb.org.tr

Tasarım ve Baskı Öncesi Hazırlık

Kuzey Ajans
Mirgün Mah. Şirin Sokak.
No:17/2 Reşitpaşa / Emirgan
Sarıyer-İSTANBUL
Tel: (212) 229 64 23 (pbx)
Fax: (212) 229 64 61
e-mail: kuzeya@superonline.com

Görsel Yönetmen
Şeref Kartal
Reklam Koordinatörü
Öznur Dulkadir
Reklam Müdürü
Pınar Bostancı

Reklam için başvuru
Tel: (212) 229 64 23 (pbx)
Fax: (212) 229 64 61

Özel Sayı 17.000 adet asılmıştır.
TDB üyelerine ücretsizdir.

Dergide yer alan yazı ve görsellerin hukuki sorumluluğu yazarına aittir.

Ofset Hazırlık
Studio

Baskı-Cilt
Stil Matbaası

Değerli meslektaşım,

Tıp mesleklerinin olmazsa olmaz özelliği sürekli eğitim ihtiyacıdır. Bilgilerini yenilemeyen bireyler, kendilerinin ve mesleklerinin gelişmesine yeterli katkıyı sağlayamazlar. Bizler, uygulama yaparak insan sağlığında etkili olan bir mesleğin üyeleriyiz. Başarılı uygulamalarımız için bilimin yol göstericiliğine sürekli ihtiyacımız vardır.

Uygulamalarımızda en fazla kullandığımız restoratif materyallerin özellikleri ve kullanım alanlarıyla ilgili olarak hazırlanan bu eser, meslektaşlarımız ve dişhekimliği öğrencileri için yol gösterici değerli bir kaynak niteliğindedir.

Bu eserin hazırlanmasında yaptıkları katkı ve verdikleri emek nedeniyle, değerli öğretim üyelerimize ve editörlerimize şükranlarımı sunuyorum.

Saygılarımla,

Prof.Dr. Onur Şengün
TDB Genel Başkanı

Restoratif Materyaller ve Klinik Uygulamaları

Prof.Dr.Fatma Koray
İstanbul Üniversitesi Dişhekimliği Fakültesi
Konservatif Diş Tedavisi Bilim Dalı Başkanı

RESTORATİF MATERYALLER

Dişhekimliğinin verdiği sağaltım hizmetinde önemli bir payı restorasyon uygulamaları oluşturur. Preventif resin restorasyondan total proteze kadar geniş bir yelpaze oluşturan diş ve diş sisteminin restorasyonları Konservatif Diş Tedavisi, Sabit ve Hareketli Protetik Tedavi ve İmplantoloji disiplinlerinin ilgi alanı içindedir. Konservatif diş restorasyonu mevcut dişte eksik olan doku ve bölümü restore ederek morfolojiyi yeniden oluşturmak ve dişin fonksiyonlarını (çiğneme, fonasyon ve estetik) rehabilite etmek için yapılan işlemleri kapsamaktadır. İntrakuronal (kuron içi) restorasyon ismi de verilen bu işlemlerin sınırı diş kuronunu tümüyle kaplayan ekstrakuronal (kuron dışı) diş restorasyonlarında sonlanır ve protetik restorasyonlar başlar. Protetik diş tedavisi diş sisteminin fonksiyonlarını rehabilite etmeye yönelik olup, kuron-köprü protezleri, parsiyel- total protezler ve implant üstü protezleri içermektedir. Gerek diş, gerekse diş sisteminin rehabilitasyonunda çiğneme, konuşma ve estetik fonksiyonların tam olarak yerine getirilmesi amaçlanmaktadır.

İnsan ömrünün uzaması: Yaşlı bireylerin de sosyal açıdan aktif bir yaşamın içinde olması ve yalnızca çiğneme fonksiyonu ile yetinmeyip, insanlar arası iletişim de yadsınamaz önemi olan konuşma ve estetik açıdan da kendilerini iyi durumda hissetme talepleri; dişhekimliğini gerek performans gerekse ağızda kalabilme açısından mükemmel restorasyon arayışlarına zorlamaktadır.

Diş restorasyonunun başarısını belirleyen üç temel öğe vardır:
- Dişhekiminin bilgi ve becerisi
- Restoratif materyal ya da materyaller
- Hastaya ilişkin faktörler

Dişhekiminin bilgi ve becerisi:
Bilgi ve beceri iyi bir muayene, yapılacak işlem için doğru endikasyon koymak(örn. intrakuronal bir restorasyonun direkt ya da indirekt yöntemle yapılması), diş sisteminin proteze hazırlanması (örn. periodontal sorunların ya da alveol kreti gibi sorunların çözümlenmesi) protezin dizaynı, bunların dişe ya da diş sistemine adapte edilmesi, gibi farklı performans ve süreçleri kapsamaktadır. Dişhekiminin başarısı için bilgi ve beceri birbirinden ayrılmaz bir kavram bütünüdür. Nasıl bilginin yönlendirmediği bir beceri hiçbir anlam taşımazsa, uygulamaya aktarılmayan ya da kullanılmayan bilginin de klinikte hiçbir değeri yoktur.

Restoratif Materyal
Başarıyı belirleyici ikinci önemli faktör ise restorasyon materyali ya da materyalleridir.
Metal ve metal alaşımları, polimer yapılar, kompozitler ve seramik ana başlıkları altında kategorize edilen dental materyallerin özellikleri restorasyonun performansını önemli boyutlarda etkilemektedir.
Materyal tüm özellikleriyle canlı organizmaya, ağız ortamına, diş ve diş sistemine uyum sağlayabilmeli(entegre olabilmeli) ve bu uyum zaman içinde aynen devam edebilmelidir. Bir restorasyon materyali bu enteg-

rasyon için bir çok özelliği birden kendinde bulundurmak durumundadır. Bu özellikler fizik, mekanik, kimyasal ve biyolojik özellikler adı altında toplanmaktadır.

Fizik Özellikler:

- Isı genleşmesi
- Isı iletişimi
- Elektrik akımı ve iletimi
- Kütle özellikleri (yoğunluk)
- Optik özellikler (renk, ışığı geçirme, ışığı kırma, ışığı yansıtma, ışığı absorbe etme)
- Yüzey özellikleri (yüzey gerilimi, ıslatabilirlik)

Mekanik Özellikler:

(Materyalin kuvvetler -yük- karşısındaki davranış özellikleri)

- Basma, çekme ve kayma kuvvetleri karşısında, burulma ve bükülme durumlarındaki direnci (dayanım)

- Elastik ve plastik özellikler

(Örn. intrakuronal restorasyonlarda diş restorasyonu bütünlüğünün ara yüzeyde bozulmaması için kullanılan materyal ve materyal kombinasyonlarının dişin farklı dokularından oluşan yapısındaki biyomekanik özelliklere benzemesi gerekmektedir.)

Kimyasal Özellikler:

- Kimyasal korozyon (metal esaslı materyaller)
- Kimyasal çözünme (asit ortamda polimer, kompozit ve seramikler için önemli)
- Materyallerin su çekmesi (polimer yapılar ve kompozitler için önemli olan ve mekanik özelliklere yansıyan bir özellik)

Biyolojik Özellikler:

- Toksik özellikler(diş, diş çevre dokuları, ağız dokuları ve organizma için önemli)
- Duyarlılığa neden olma

Restorasyonun performansı için materyal özellikleri bir ayrı faktör olarak belirtilse de dişhekimi materyal bilgisi ve vakasının özelliklerine ilişkin bilgisini örtüştürerek en doğru materyali belirleme (seçebilme) şansına sahiptir. Dolaylı olarak, başarıda materyal faktörü de kısmen dişhekiminin bilgi ve becerisi ile ilgilidir.

Hastaya İlişkin Faktörler:

Restorasyonun başarısı için önemli üç faktörden biri de hastaya ilişkin faktörlerdir. Bu faktörler aşağıdaki ana başlıklar altında toplanmaktadır:

- Hastanın yaşı,
- Genel sağlığı,
- Sentrik ve dinamik oklüzyon durumu, parafonksiyonlar (örn. Diş gıcırdatma)
- Beslenme alışkanlıkları (örn. Asitli yiyecekleri tercih, alkol kullanımı vb.)

Ancak; dişhekiminin bilgi ve becerisi, restorasyonun performansını olumsuz yönde etkileyebilecek noktaya ilişkin faktörleri, gerek anemnez, gerekse klinik muayenede önceden belirlemeye yardımcı olacak ve faktörlerin etkinliğini en aza indirmeye yönelik önlemlerin alınmasını sağlayacaktır. Hastaya ilişkin olumsuz faktörlerin de tıpkı materyale ilişkin faktörler de olduğu gibi dişhekiminin bilgi ve becerisiyle hafifletilmesi ya da kontrol alınması olasıdır.

Son yıllarda gerek konservatif restorasyonları, gerekse çeşitli protezlerin yapımı için farklı özelliklerde çok çeşitli dental materyaller üretilmektedir. Fonksiyona yönelik doğru bir endikasyon ile doğru materyal ya da materyal kombinasyonu seçimi için ayrıntılı bilgilere gereksinim giderek artmaktadır.

Günümüzün yetkin dişhekimi, benzer klinik görünümlerde bile kişilerin farklı durumlarını göz önüne alarak farklı materyal ve farklı dizayn ile restorasyon planlayabilecek hatta aynı kişide farklı dişlere ya da aynı dişte değişik bölgelerdeki madde kaybında, farklı gereksinimleri belirlevip uygun materyalleri seçebilecek düzeyde bilgi ve beceriyle donanmış bir dişhekimidir.

Restoratif Materyaller ve Klinik Uygulamaları

Prof.Dr. Saadet Gökalp
Hacettepe Üniversitesi Dişhekimliği Fakültesi
Diş Hastalıkları ve Tedavisi Anabilim Dalı Başkanı

Doç.Dr. Esra Yıldız Ayvaz
İstanbul Üniversitesi Dişhekimliği Fakültesi
Konservatif Diş Tedavisi Bilim Dalı Öğretim Üyesi

DENTAL ADEZİVLER

Dişhekimliği pratiğinde restoratif materyalle diş dokusu arasındaki bağlantı (adezyon) restorasyonun kalitesi ve devamlılığı açısından kuşkusuz büyük önem taşımaktadır.

Adezyon; kullanılan bir adeziv yardımı ile iki yüzey arasında meydana gelen kimyasal ya da fiziksel kuvvet sonucu oluşan tutunmayı; adeziv; materyallerin biraraya gelmesini dolayısıyla adezyonlarını sağlayan genelde likit karekterdeki bir yapıyı; aderent ise tutunulan ve/veya adeziv materyal aracılığı ile bağlanılan yüzeyi tarif etmektedir.

Adezivin aderent (mine ve/veya dentin) yüzeyini etkili bir şekilde ıslatabilmesi için adezivin yüzey geriliminin, aderentin serbest yüzey enerjisinden daha düşük olması gerekmektedir. Diş sert dokularına adezyonda mine ve dentinin yapısal özellikleri de rol oynamaktadır. Zira mine dokusu yüksek yüzey enerjisine sahip inorganik hidroksiapatit kristallerinden oluşurken; dentin dokusu büyük oranda düşük serbest yüzey enerjisine sahip, buyük çoğunluğu Tip 1 kollagen olan organik matriks ve sudan oluşmaktadır. Aynı zamanda dentin, pulpadan mine-dentin sınırına kadar uzanan, pulpal basınca bağlı olarak dışarı yada içeri doğru hareketlilik gösteren dentin sıvısı ile dolu bir kanallar (tübüller) sistemi ile de karakterizedir. Dentin kanallarının hipermineralize dentinle kaplı olan iç kısmı peritübüler dentin, kanallar arasındaki daha az mineralize dentin kısmı ise intertübüler dentindir. Pulpaya yakın bölgede mm^2 de 45.000 olan kanal sayısı mine-dentin sınırında 20.000'ne düşmekte ve pulpaya yakın bölgede 3-4 µm olan dentin kanal çapı, mine dentin sınırında 1 µm olmaktadır. Herhangi bir nedenle dentin dokusu açıldığında pulpal basınç nedeniyle kanallar içersindeki sıvı genellikle dışarıya doğru hareket ederek kavitenin nemlenmesine neden olur. Kavitenin ne kadar nemli olacağı yani dentinin geçirgenliği; kanalların çapına, sayısına, kalan dentinin kalınlığına, dentin sıvısının konsantrasyonuna ve içinde çözünmüş olarak bulunan maddelere ve smear tabakasının varlığına bağlıdır.

Smear tabakası: Döner aletlerle kavitenin hazırlanması sırasında dentin dokusu üzerinde 1-5 µm kalınlığında "Smear Tabakası" olarak adlandırılan amorf bir debris tabakası oluşur. Hem intertübüler ve hem de intratübüler geçirgenliği azaltan bu tabaka kanal ağızlarına 1-10 µm girerek smear tıkacı (smear plug) adını alır. Smear yapının morfolojisi ve karekteri kullanılan alete göre değişir. Smear tabakasının kalınlığında; döner aletlerle ıslak yada kuru çalışılması, çalışılan bölgenin lokalizasyonu, dentin organik / inorganik madde oranları ve dentin kanal sayısı etkili olabilmektedir.

Adezivlerin Kronolojik Gelişimi

Dişhekimliğinde polimer yapılı adezivlerin kullanılması BUONOCORE'ın 1955'de mineyi pürüzlendirme (etching) yöntemini ortaya atması ile başlamıştır. Reçine monomerlerin pürüzlendirilmiş mine yüzeyinde oluşan mikro boşlukları doldurması sonucunda elde edilen mikromekanik bağlanma yani mineye adezyon kavite preparasyonunda klasik Black prensiplerinin geçerliliğini yitirmesinde ve ultrakonservatif tedavi konseptinin gelişmesinde, sealent gibi uygulamalarla çürükten korunmanın gündeme gelmesinde ve diş rengi estetik materyallerin hergeçen gün hızla gelişimlerinde başlıca nedeni oluşturmuştur. Mine dokusu ile reçine materyal arasında güvenilir ve süreklilik gösteren bir bağlantının sağlandığının gösterilmesi, 1970' lerin sonlarında aynı başarılı sonucun dentin-restorasyon arayüzeyinde de aynı teknikle sağlanıp sağlanamayacağının sorgulanmasına neden olmuş ve bu amaçla fosforik asidin dentin üzerinde kullanılabileceği fikri ortaya atılarak günümüz dentin adezivlerinin sessiz devriminin başlangıcı oluşturulmuştur.

1965'de in vitro koşullarda 2-3 MPa'lık bağlanma değerleri gösteren 1. jenerasyon dentin adezivler dişhekimliğinin hizmetine sunulmuştur (Cervident). 1978'de "Clearfil Bond System F" 2. jenerasyon dentin ade-

zivlerin ilk ürünü olmuştur. Ancak bu dentin adezivlerle de bağlanmanın in vivo sınır değeri olan 10 MPa'a ulaşılamamıştır. 1979'da Fusayama ve ark. tarafından "fosfat ester" yapıdaki bir dentin adezivin uygulanması öncesinde dentin dokusunun fosforik asitle pürüzlendirilmesi önerilmiş ve bu sistemle "total etch" tekniği ve 3. jenerasyon dentin adezivler tanıtılmıştır. Ancak, bu sistemlerin de daha öncekiler gibi hidrofobik (=suyu sevmeyen) karekterde olmaları, asitle, pürüzlendirmeyle açılmış dentin kanalları içersine reçinenin akmasında etkili olamamış ve dentine bağlanma değerleri artmamıştır. İlk kez 1984'de Kuraray firması tarafından "total-etch" filozofisine uygun olarak hidrofobik ve hidrofilik komponentlerden meydana gelen bifonksiyonel bir molekül ile HEMA'dan oluşan ve fosfat bazlı bir materyal olan Clearfil New Bond üretilmiştir. Smear tabakasının asit uygulaması ile uzaklaştırılması esasına dayanılarak geliştirilen bu yeni 4. jenerasyon dentin adezivlerde asit, uygulama sonrası yıkanarak uzaklaştırılmakta, bunu etanol, aseton ve/veya suda çözünmüş olarak bulunan bir reaktif hidrofilik monomer olan primer ve sıvı bonding ajanın (=adeziv reçine) uygulanması izlemektedir. Adezivlerdeki hızlı gelişme sonucunda, son yıllarda daha az uygulama etabına ihtiyaç gösteren ve fazla bir teknik hassasiyet gerektirmeyen asidik monomer olan "self etching primer (=kondiprimer)" li 5. jenerasyon dentin adezivleri üretilmeye başlanmıştır.

Günümüzde; modern dentin adezivler ile smear tabakası ilişkisini öne çıkaran 3 adezyon stratejisi kullanılmaktadır.

1. Smear tabakasını modifiye eden ve bağlanmada onunla işbirliği yapan adezyon stratejisi: Modifiye smear tabakasının doğal bir pulpa bariyeri rolü üstleneceği, pulpayı bakteri geçişine karşı koruyacağı ve bağlanmayı zayıflatabilecek pulpa sıvısının dışarı doğru akışını sınırlayacağı düşünülmüştür. Ancak bu tip adezivlerin reçine penetrasyonu dentin yüzeyi ile sınırlıdır ve son dönemdeki tek örnek "asit ya da NRC uygulanmayan Prime& Bond NT, Kerr" dir.

2. Tümüyle smear tabakasını uzaklaştıran ve aynı zamanda altındaki dentin yüzeyini demineralize eden adezyon stratejisi: Mine ve dentin dokularına uygulanan asit ile smear tabakası uzaklaştırılarak, reçine uzantıları (resin tag) ve hibrit tabaka oluşumu ile etkili bir tutunma sağlanmaktadır. Oldukça hassas ve komplike bir uygulama tekniği gerektiren bu konseptte yeralan total-etch adezivler klinik uygulamalarındaki aşamalara göre 3 ve 2 aşamalı total etch adezivler olarak gruplandırılmaktadırlar.

3. Smear tabakasını çözen ve altındaki dentini yüzeyel olarak demineralize eden adezyon stratejisi: Bu konseptte; "Self etching primer"lerin kullanımı ile kısmen smear tabakasının ve altındaki dentin dokusunun demineralizasyonu ile bağlanmanın sağlanması amaçlanmıştır. Bu konsepte uygun olarak etki gösteren self-etch adezivler de klinik uygulamalarındaki aşamalara göre 2 ve tek aşamalı self- etch adezivler olarak gruplandırılmaktadırlar.

Üç aşamalı total-etch adezivler:

Yapılan çalışmalar; smear tabaka ve tıkaçlarının varlığında reçine ile dentin dokusu arasında istenilen ölçüde kuvvetli bir bağlanmanın sağlanamadığını göstermiştir. İşte bu nedenlerden ötürü dentin dokusu asit ile pürüzlendirilir. Total etch terimi; hem mine hem de dentin dokusunun aynı asitle, farklı sürelerde pürüzlendirilmesini tarif etmektir. Günümüz dişhekimliğinde kullanılan tüm asitlerin hipertonik olması, asidin uygulandığı yüzeyden mevcut sıvının dışarı doğru çekilmesine ve bu sıvıyla dilüe olan asit yapının dentine daha az penetre olmasına sebep olur. Mine ve dentin yüzeyine fosforik, maleik, sitrik, nitrik asit gibi asitlerin uygulanması, smear tabakasının kısmen yada tamamen uzaklaştırılmasına, smear altında olan dentin tabakasının da demineralize olmasına, dentin kanallarının açılmasına, kollagen fibrillerin açığa çıkarılmasına ve intertübüler dentinin porozitesinin artmasına neden olur. Uzun yıllar bu amaçlar doğrultusunda likit formda hazırlanmış asitler kullanılmışsa da günümüzde, uygulamayı kolaylaştırmak ve dişhekiminin asidin yüzeye yayılmasını daha rahat kontrol edebilmesini sağlayabilmek amacı ile içersine silika yada polimer yapılı bazı kalınlaştırıcılar ilave edilmiş renklendirilmiş jel formunda asit ajanların kullanımı söz konusu olmuştur. Kullanılan asidin tipine, uygulanma süresine, konsantrasyonuna, pH derecesine göre dentin dokusunda oluşan demineralizasyonun derinliği 7.5 µm'a kadar çıkabilir. Kuşkusuz asit içersinde silika gibi kalınlaştırıcı partikül olup olmaması, asidin osmalitesi ve vizkositesi de asit uygulamasının neden olduğu demineralizasyonun derinliğinde rol oynar.

Hem mine hem de dentin dokusuna çoğunlukla fosforik asit (%10-37) uygulanır. Dentine fazla süre asit uygulamaktan kaçınmak için önce mineye asit uygulanır. Mine dokusuna en az 15 saniye, dentin dokusuna en fazla 15 saniye asit uygulanmalıdır. Hipermineralize sklerotik dentinde asit uygulama süresi daha uzundur. **Asit uygulaması**, gerek 3 gerekse 2 aşamalı total-etch adeziv sistemlerin klinik uygulamalarının **1.aşamasını** oluşturur. Asit uygulanan dentin yüzeyi, uygulama süresi sonunda gerek asit yapıdaki silika mikropartikülleri gibi bazı kalıntıların gerekse çökelmiş kalsiyumfosfatın ortamdan uzaklaştırılması için yıkanır. Yıkama sonrasında yüzey hava spreyi ile hafifçe kurutulur. Klinik olarak parlak, hidrate olmuş bir yüzey görüntüsü elde edilir (nemli bonding yöntemi). Yüzey kuvvetli hava spreyi ile kurutulacak olursa asitleme sonucu açığa çıkarılmış olan desteksiz kollagen ağının kollapsına (çökelmesine) neden olunabilir ve böylelikle yeterli ıslanma ve reçine infiltrasyonu sağlanamayacağından zayıf bir bağlanma gerçekleşebilir. Kuşkusuz; yüzeyde bırakılacak fazla su da bağlanmayı olumsuz etkileyecektir. Asit uygulaması sonrasında açığı çıkan yüksek protein içeriği, asitle pü-

rüzlendirilen dentinin serbest yüzey enerjisinin düşmesine dolayısıyla dentin yüzeyinin ıslatılamamasına ve de optimal bağlanmanın zorlaşmasına neden olabilmektedir. Gerek dentin yüzeyinden ve nemli kollagen ağından fazla kalmış suyu çıkarabilmek ve böylelikle monomerin, kalın kollagen ağındaki nano boşluklara doğru infiltrasyonunu desteklemek, gerekse dentin dokusunun yüzey enerjisini arttırarak adezyonun gerçekleşmesini sağlamak amacı ile total-etch adeziv sistemlerin klinik uygulamalarının **2. aşamasında**, primer uygulanır. Primerler; genellikle aseton, etanol ya/yada su gibi bir organik çözücü içersinde erimiş halde bulunan polimerlerdir. Aseton bazlı primerler; yüksek derecede uçucu, çabuk buharlaşabilen bu nedenle kısa sürede uygulanması ve uygulanma sırasında da şişe ağzının kapalı olmasına özen gösterilmesi gereken, dokudaki su ile mükemmel yer değiştirebilen ve kuvvetli bir kurutucu özelliğinde olan ürünlerdir. Etanol bazlı olan primerler ise; mükemmel penetrasyon kapasitesine, kollagen yapıyı ıslatarak optimum yüzey enerjisinin sağlanmasına imkan tanırlar. Ayrıca aseton bazlılardan farklı olarak onlar kadar kolay buharlaşmazlar. Su bazlı primerler ise; iyi penetrasyon kapasitesine sahiptirler. İçersinde HEMA, NTG-GMA, PENTA, HAMA gibi farklı komponentler bulunan primerlerin, yüzeye uygulanmalarını ve yapılarındaki çözücünün uçmasını takiben ince bir katman halinde yüzeye bağlandıkları, dentin sıvısındaki proteinlerin çökelmesini ve denatürasyonunu indükleyerek dentin geçirgenliğini ve dentin sıvısının dışa doğru hareketini azaltabildikleri ve böylelikle de dentin duyarlılığının klinik semptomlarını daha aza indirgeyebildikleri bildirilmiştir. Total-etch adeziv sistemlerin klinik uygulamalarının **3. basamağını bonding ajan (= adeziv reçine)** uygulaması oluşturur. Sistemde yeralan bonding ajan hibrit tabakanın stabilizasyonunu sağlar ve dentin kanallarının ve lateral dallarının içersinde ince reçine uzantılarının oluşumuna olanak verir. **Reçine-Dentin İnterdiffüzyon Tabakası=Hibrit Tabaka :** Smear tabakasının bir asit ve/veya asidik primer ile kaldırılarak dentinin yüzeyel demineralizasyonu sonucunda açığa çıkan kollagen fibrillerin, uygulanan primer ile ıslatılması ve daha sonra adeziv reçinenin primerle birlikte kollagen ağı içersinde polimerize olması sonucunda mikromekanik bir bağlanma tabakası ortaya çıkar (Nakabayashi, 1982; Van Meerbeek, 1993). Primer sonrası uygulanan bonding ajanın fırça ile inceltilmesi havayla yapılacak inceltmeye nazaran daha fazla tercih edilmektedir. Zira hava ile yapılan inceltme sonrasında bonding ajanın kalınlığındaki azalmanın fazla olmasının, yüzeye yerleştirilecek kompozit reçinenin polimerizasyon streslerini giderebilme ve stresleri adsorbe edebilme özelliğini azaltacabileceği, yine yapıda bulunabilecek hava kabarcıklarının gerek dentin duyarlılığına gerekse düşük bağlanma kuvvetlerinin oluşmasına neden olabileceği bildirilmiştir. Ayrıca bonding ajanla iyice örtülmüş dentinde, **dentin duyarlılığı** da problem olmayacaktır. Tüm bunların yanısıra bonding ajanın, kompozit reçine uygulanması öncesinde polimerize edilmesi önerilmektedir. Böylelikle yüzeye yerleştirilecek kompozit reçinede oluşacak **polimerizasyon büzülmesinin** rahatlıkla karşılanabileceği bir dirençte, bonding – diş dokusu bağlantısı sağlanabilecek ve restorasyonların en önemli problemleri olan **kenar sızıntısı** ve **bakteri geçişi** engellenebilecektir.

Bu sistemin avantajları arasında; asit, primer ve adeziv uygulamalarının ayrı ayrı olması, teknik hassasiyetin çok az olması, mine ve dentine iyi bir bağlanma gösterdiklerinin araştırmalarla kanıtlanmış olması, adeziv içersine partikül ilave etme imkanına sahip olmaları sayılabilir. Son yıllardaki araştırmaların sonuçları 3 aşamalı total etch sistemlerinin yüzeyel dentinde hiçbir risk yaratmadığını gösterirken, **pulpa kaplaması** gerektiren ya da **0.3 mm'den az dentin kalınlığı** olan derin kavitelerde pulpal iyileşmede gecikme ve dentin köprüsünün oluşamaması gibi problemleri göstermeğe başlamıştır. Bu durumlarda **geleneksel kalsiyum hidroksit** uygulaması önerilmektedir. Asit uygulama süresini aşma riskinin olması, asit uygulaması sonrasında yıkama yapılması gerekliliği, dentinin fazla nemli ya da kuru kalma riskinin bulunması ve 3 aşamanın uzun zamana ihtiyaç göstermesi bu tip dentin adezivlerin başlıca dezavantajları arasındadır. (Tablo I).

Marka	Üretici Firma
ABC Enhanced	Chamelon
Aelitebond	Bisco
All Bond 2	Bisco
Amalgambond Plus	Parkell
Clearfil Liner Bond	Kuraray
Dentastic	Pulpdent
Denthesive	Hereaus-Kulzer
EBS Multi	3M/ESPE
EBS	3M/ESPE
Gluma Bonding System	Bayer
Gluma CPS	Bayer
Imperva Bond	Shofu
Mirage Bond	Chameleon
Optibond	Kerr
Optibond FL	Kerr
Permagen	Ultradent
Permaquik	Ultradent
Quadrant Unibond	Cavex
Restobond 3	Lee Pharmaceuticals
Scotchbond Multipurpose	3M/ ESPE
Scotchbond Multipurpose Plus	3M /ESPE
Solid Bond	Hereaus-Kulzer
Super Bond D Liner	Sun Medical
Tenure S	Den-Mat

Tablo I: Üç Aşamalı Smear Tabakasını Uzaklaştıran Dentin Adezivler

İki aşamalı total-etch adezivler:

Bu sistemlerin klinik uygulamalarının **1. aşamasını** asit uygulaması oluştururken, tek şişede yeralan **primer + bonding ajan** uygulaması klinik uygulamalarının **2. aşamasını** oluşturur. 2 aşamalı total-etch dentin adezivler; 3 aşamalı sistemlerin ana özelliklerine sahiptirler. Aynı zamanda bir aşamanın azalması ile uygulanmaları-

nın daha basit olabilmesi, tek doz olarak paketlenebilmeleri, devamlı ve stabil bir yapıya sahip olabilmeleri, çözücü buharlaşmasının kontrol edilebilmesi, uygulamanın hijyenik olabilmesi ve adeziv içine partikül ilave edebilmesi gibi diğer bazı avantajlara da sahiptirler. Ancak, bu sistemlerin 2. aşaması olan primer + bonding ajan kompleksinin birden fazla tabaka halinde uygulanmasının önerilmesi gerçekte uygulamanın daha kısa süreli bir uygulama olamamasına ve teknik hassasiyetinin daha fazla olmasına, çok ince tabaka uygulama riskinin doğmasına neden olmaktadır. Bunlarla birlikte total etch uygulanmasından doğacak tüm riskler de bu adezivlerin başlıca dezavantajlarını oluşturmaktadır. (Tablo II).

Self-Etch Adezivler:

Self-etch adezivler pH derecelerine göre hafif (pH>2) ve kuvvetli (pH<2) olarak sınıflandırılabildikleri gibi klinik uygulamalarındaki aşamalara göre de 2 ve tek aşamalı self-etch adezivler olarak sınıflandırılabilirler. pH derecelerine göre; hafif self-etch adezivlerde çok ince bir hibrit tabaka oluşur. Asidik primer uygulanmasıyla hidroksiapatit, kollagen fibrillerden tam olarak ayrılmamış olduğundan, adezivin bu yapılarla oluşturduğu tabakada ani streslere karşı dayanıklılığı sağlayan mikromekanik bağlanma ile restorasyon kenarlarında uzun dönemde sızıntıya engel olabilen iyonik bağlanma mekanizmaları içiçe geçer ve oluşan komplike bağlanma mekanizması da restorasyonun uzun süreli başarısında bir avantaj yaratabilir. Kuvvetli self-etch adezivlerde ise total-etch adezivlerin gösterdiği tüm hibridizasyon özellikleri görülmektedir. Klinik uygulamalardaki aşamalara göre;

İki aşamalı self-etch adezivler: Asit ajan yerine kullanılan içersine **asidik monomer** ilave edilmiş **primer** uygulaması **(self-etching primer)** 1. aşamayı ve **adezivin** uygulanması da 2. uygulama aşamasını oluşturmaktadır (Tablo III).

Tek aşamalı self-etch adezivler: Asidik monomer ilave edilmiş primer ve adeziv birlikte yeralmakta **(self-etching adhesive)** ve aynı anda uygulanmaktadır (Tablo IV).

Asidik monomer ilave edilmiş primer uygulaması ile hem mine hem de dentinde smear tabakasının çözünmesi sağlanır ve dokular bağlanmaya hazırlanır.

Bu iki sistemde de asit uygulaması aşamasının mevcut olmaması nedeniyle, bağlanmaya hazırlanan yüzeylerde su ile yıkama işlemine gerek duyulmaması ve sadece hafif bir hava ile kurutulmaları klinik uygulamalara büyük kolaylık getirmiştir. Su ile çalkalama gereğinin olmaması, özellikle asit uygulaması sonrası yüzeyin fazla kurutularak açığa çıkmış kollagen yapıda olabilecek çökelme veya yine yüzeyin sağlıklı bağlanmayı engelleyecek ölçüde ıslak kalma, riskini azaltmaktadır. Tek aşamalı sistemlerin tek doz paketlenebilme imkanı; materyallerin devamlı ve stabil yapıda kalmalarını, çözücünün buharlaşmasının kontrolünü ve materyallerin hijyenik uygulanmalarını sağlar. Bazı in vitro çalışmalarda bu adezivlerle de minenin fosforik asitle pürüzlendirilmesiyle elde edilen 20-28 MPa'lık bağlanma değerlerine yakın değerlerin saptandığının bildirilmesi, ayrı bir klinik uygulama aşaması olarak geleneksel asitle pürüzlendirmenin sorgulanmaya başlanmasına neden olmuşsa da dentine bağlanma değerleri açısından bu sistemlerin total-etch sistemlerden daha düşük değerler gösterdiğinin bildirilmesi özellikle tek aşamalı (tümü bir arada) bu yeni sistemlere daha dikkatli yaklaşılmasına neden olmuştur.

Marka	Üretici Firma	Çözücü
Bond 1	Jeneric/Pentron	
EG Bond	Sun Medical	
Everbond	3M /ESPE	
Excite	Vivadent	Etanol
Gluma Comfort Bond	Bayer	Etanol
Gluma One Bond	Bayer	Aseton
One Coat Bond	Colténe	Su
One-step	Bisco	Aseton
Optibond Solo	Kerr	Etanol
Optibond Solo Plus	Kerr	Etanol
Prime& Bond 2.1	De Trey	Aseton
Prime& Bond 2.1 Dual Cure	De Trey	Aseton
Prime& Bond NT	De Trey	Aseton
Prime& Bond NT Dual Cure	De Trey	Aseton
PQ 1	Ultradent	Etanol
Scotchbond1(Single Bond)	3M/ ESPE	Etanol
Solobond M	Voco	
Syntac Single-Component	Vivadent	Su
Syntac Sprint	Vivadent	
Syntac 3	Vivadent	
Tenure Quik	Den-Mat	Aseton
Tenure Quik with fluoride	Den-Mat	Aseton

Tablo II: İki Aşamalı Smear Tabakasını Uzaklaştıran Dentin Adezivler

Marka	Üretici Firma	pH
Clearfil Liner Bond 2	Kuraray	
Clearfil Liner Bond 2V	Kuraray	2.6
Clearfil SE	Kuraray	1,9
Etch & Prime 3.0	Degussa	
Imperva FL- Bond (Fluorobond)	Shofu	2
NRC & Prime & Bond NT	Caulk	1
Optibond	Kerr	
Optibond FL	Kerr	
Colténe ART BOND	Colténe	
Scotchbond 2	3M/ ESPE	
Solid Bond	Hereaus-Kulzer	
Syntac	Vivadent	
XR-Bond	Kerr	

Tablo III:
iki Aşamalı Smear Tabakasını Çözen Dentin Adezivler

Marka	Üretici Firma	pH
Prompt L Pop 1, 2	3M/ESPE	1
One-up Bond	Tokuyama	1,8
AQ Bond	Sun Medical	2.5

Tablo IV: Bir Aşamalı Smear Tabakasını Çözen Dentin Adezivler

KAYNAKLAR

1. Baier RE. Principles of adhesion. Oper Dent 5 (suppl). 1992; 1-9.
2. Bowen RL, Asmussen E, Tung MS, Blosser RL. Dentin and enamel bonding agents. Int Dent J. 1987; 37: 158-161.
3. Bowen RL. Adhesive bonding of various materials to hard tissues. II: Bonding to dentin promoted by a surface active comonomer. J Dent Res. 1965; 44: 895-902.
4. Brannström M, Linden LA, Johnson G. Movement of dentinal and pulpal fluid caused by clinical procedures. J. Dent Res. 1968; 47: 679-682.
5. Buonocore MG. A simple method of increasing the adhesion of acrylic filling materials to enamel surfaces. J Dent Res. 1955; 34: 849-853.
6. Costa CAS, Hebling J,Hanks CT.Current status of pulp capping with dentin adhesive systems:a review. Dent Mat. 2000;16:188-197.
7. Eick JD, Cobb CM, Chapel RP, Spencer P, Robinson SI. The dental surface: its influence on dentin adhesion. Part I. Quintessence Int. 1991; 22: 967-977.
8. Eliades GC. Dentine bonding systems. In Vanherle G, Degrange M, Willems G, editors: State of the art on direct posterior filling materials and dentine bonding. Leuven. 1993; Van der Poorten.
9. Erickson RL: Surface interactions of dentin adhesive materials. Oper Dent 5(suppl). 1997; 81-94.
10. Fusayama T et al: Non-pressure adhesion of a new adhesive restorative resin. J Dent Res. 1990; 63:129-134.
11. Gordan VV et al: Evaluation of adhesive systems using acidic primers. Am J Dent. 1997; 10: 219-223.
12. Gwinnett AJ, Kanca J: Micromorphology of the bonded dentin interface and its relationship to bond strength. Am J Dent. 1992; 5: 73-77.
13. Gwinnett AJ: Moist vs. dry dentin: its effect on shear bond strength. Am J Dent. 1992; 5: 127-129.
14. Ishioka S, Caputa AA. Interaction between the dentinal smear layer and composite bond strengths. J Prosthet Dent. 1989; 61: 180-185.
15. Kanca J: Effect of resin primer solvents and surface wetness on resin composite bond strength to dentin. Am J Dent. 1992; 5: 213-221.
16. Kanca J: Resin bonding to surface wet substrate: bonding to dentin. I. Quintessence Int. 1992; 23: 39-41.
17. Kubo S, Finger WJ, Muller M, Podszun W. Princples and mechanisms of bonding with dentin adhesive materials. J Estheth Dent. 1991; 3: 62-69.
18. Lee HL et al. Effects of acid etchants on dentin. J Dent Res. 1973; 52: 1228-1233.
19. Maciel KT et al. The effect of acetone, ethanol, HEMA, and air on the stiffness of human decalcified dentin matrix. J Dent Res. 1996: 75: 1851-1858.
20. Maciel KT, carvalho RM, Ringle RD, Preston CD, Russell CM, Pashley DH. The effects of acetone, ethanol, HEMA and air on the stiffness of human demineralized dentin. J Dent Res. 1996; 75: 1851-1858.
21. Marshall GW et al. Dentin demineralization: Effects of dentin depth, pH and different acids. Dent Mater. 1997; 13: 338- 343.
22. Marshall GW, Marshall SJ, Kinney JH, Balooch M. The dentin substrate: structure and properties related to bonding. J Dent. 1997; 25: 441-458.
23. Marshall GW. Dentin: microstructure and characterization. Quintessence Int. 1993; 24: 606-617.
24. Nakabayashi N, Kojima K, Masuhara E. The promotion of adhesion by a infiltration into tooth substrates. J Biomed Mater Res. 1982; 16: 265-273.
25. Nakabayashi N, Pashley D. Hybridization of dental hard tissues. Chicago: Quintessence. 1998; 1 -107.
26. Pashley DH, Horner JA, Brewer PD. Interaction of conditioners on the dentin surface. Oper Dent 5 (suppl). 1992; 137-150.
27. Perdigao J et al. Effects of a self etching primer on enamel shear bond strengths and SEM morphology. Am J Dent. 1997; 10: 141-146.
28. Perdigao J et al. The effect of a re-wetting agent on dentin bonding. Dent Mater. 1999; 15: 282-295.
29. Perdigao J, Ramos JC, Lambrechts P. In vitro interfacial relationship between human dentin and one bottle dentin adhesives. Dent Mater. 1997; 13: 218-227.
30. Perdigao J, Swift EJ. Adhesion of a total etch phosphate ester bonding agents. Am J Dent. 1994; 7: 149-152.
31. Perdigao J. An ultra-morphological study of human dentine exposed to adhesive systems (doctoral thesis, ISBN 90-801303-4-6) KUL. Leuven. 1995; van der Poorten.
32. Prati C. Dentin permeability of bonding primers and conditioners. J Dent res. 1992; 71: 614.
33. Roulet JF, Degrange M. Adhesion. The silent revolution in dentistry. Quintessence, Germany. 2000: 45-60.
34. Tay FR, Gwinnett AJ, pang KM, Wei SHY. Resin permeation into acid conditioned, moist and dry dentin: A paradigm using water free adhesive primers. J Dent Res. 1996; 75: 1034-1044.
35. Toida T, Watanabe A, Nakabayashi N. Effect of smear layer on bonding to dentin prepared with bur. J Dent Mater. 1995; 14: 109-116.
36. Uno S, Finger WJ. Effects of acidic conditioners on dentin demineralization ond dimension of hybrid layers. J Dent. 1996; 24: 211-216.
37. Van Meerbeek. B, Inokoshi S, Braem M, Lambrechts P, Vanherle G. Morphological aspects of the resin dentin interdiffusion zone with different dentin adhesive systems. J Dent Res. 1992; 71: 1530-1540.
38. Van Meerbeek. B, Inoue S, Perdigao J, Lambrechts P, Vanherle G. Enamel and dentin adhesion. In: Summit JB, Robins JW, Schwartz RS, dos Santo J. Fundementals of operative dentistry. A contemporary Approach. Chicago: Quintessence. 2001; 178 - 235.
39. Van Meerbeek. B, Perdigao J, Gladys S, Lambrechts P, Vanherle G. Enamel and dentin adhesion. In: Schwartz RS, Summit JB, Robins JW, dos Santo J. Fundementals of operative dentistry. Chicago: Quintessence. 1996; 141-186.
40. Van Meerbeek. B, Perdigao J, Lambrechts P, Vanherle G. The clinical performance of dentin adhesives. J. Dent. 1998; 26:1-20.
41. Watanabe T et al. The effects of primers on the sensitivity of dentin. Dent Mater. 1991; 7: 148-150.
42. Wilson NHF, Roulet JF, Fuzzi M. Advences in operative dentistry. Volume 2. Germany: Quintessence. 2001; 135 –160



Temizlik kâğıdı seçiminiz, önce hastalarınızı mutlu etmeli!



Hastalarınız için her ayrıntı ayrı önem taşır. Hele amacınız onlara 'sağlıklı bir yaşam' sunmaksa...

Marathon ve Lotus Professional temizlik kâğıdı ürünleri, hastahane ve muayenehane kullanımı için özel çözümler sunar.

Unutmayın, Marathon ve Lotus Professional markalı temizlik kâğıdı seçiminiz, hastalarınızın kendilerini evlerindeki kadar rahat hissetmelerini ve personelinizin daha kaliteli hizmet vermesini sağlayacaktır.

Şimdi, siparişlerinizi **www.girisimpazarlama.com.tr** internet adresinden de verebilirsiniz. Üstelik siparişleriniz iki gün içinde adresinize, ücretsiz olarak teslim edilir.

Eczacıbaşı | GP Georgia-Pacific
İPEK KAĞIT

MARATHON
Profesyonel Temizlik Kâğıdı Ürünleri

Girişim Pazarlama A.Ş. tüm Türkiye'de tek yetkili satıcımızdır.
Tel: (0212) 212 86 17
www.girisimpazarlama.com.tr

Restoratif Materyaller ve Klinik Uygulamaları

Prof.Dr. Fatma Koray
İstanbul Üniversitesi Dişhekimliği Fakültesi
Konservatif Diş Tedavisi Bilim Dalı Başkanı

Prof.Dr. Taner Yücel
İstanbul Üniversitesi Dişhekimliği Fakültesi
Konservatif Diş Tedavisi Bilim Dalı Öğretim Üyesi

KOMPOZİTİN ÖN DİŞLERDE KULLANIMI

Ön dişler grubundaki kazanılmış hastalıklar (Örn. Diş çürükleri, aşınma, erozyon) ve gelişimsel defektler (örn. Mine hipoplazileri, laterallerde konik form gibi biçim bozuklukları vb.) ve renkleşmelerin restoratif tedavilerinde materyalin estetik nitelikleri en az diğer özellikleri kadar önem taşımaktadır. Restorasyon ile dişin fonksiyonları rehabilite edilebilirken, ısırma ve çiğneme fonksiyonu, fonasyon fonksiyonu kadar estetik fonksiyon da ön plandadır. Hatta bazı vak'alarda zaten sorunun kaynağı estetik olup (örn. Renkleşmeler), yalnızca bunun rehabilitasyonu gerekmektedir. Bu nedenle restoratif tedavi planlamalarında seçilen materyallerin, dentin ve mine dokusuna entegrasyonunda optik özellikler (renk, ışığı geçirme, (translusens), ışığı kırma, yansıtma(reflekte etme), (ışığı absorbe etme) ile diş dokularına benzemesi (onları taklit etmesi), restorasyonun yüzeyinin cilalanabilirliliği ve pürüzlülüğün en aza indirilip, diş minesine benzer duruma getirilmesi, ışığın refleksiyonu açısından ayrı bir önem taşımaktadır.

Bunların dışında restorasyonun lokalizasyonu, boyutları ve kavite özelliklerine göre elbette, mekanik özellikler (çekme, basma, kayma, bükülme, burulma kuvvetlerine dayanım), polimerizasyon büzülme oranının düşük olması vazgeçilmeyen niteliklerdir.

Ön dişlerin estetik konservatif tedavilerinde estetik özellikleri açısından en

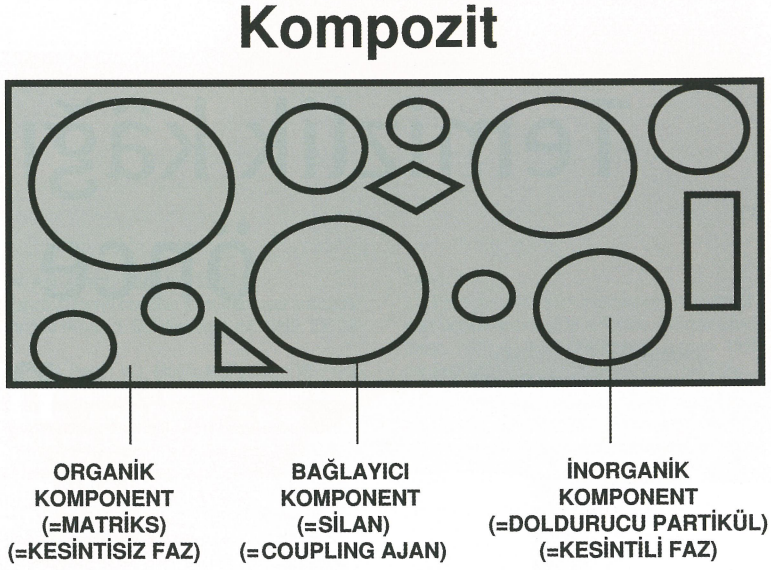

Şekil 1: Kompozitin yapısı

elverişli materyaller kompozitledir.

1.KOMPOZİT MATERYALİ

Dişhekimliğinde güncel kompozit materyalini en az iki farlı meteryalin üç boyutlu karışımı olarak tanımlamak mümkündür. Kompozitleri oluşturan üç ana komponent (bileşen); organik faz(reçine matriks), inorganik faz (dispers=dağılım) (partiküller doldurucular) ve bağlayıcı faz (silan bileşikleri) olarak sıralanmaktadır. (Şekil 1)

1.1. KOMPOZİTİN ORGANİK KOMPONENTİ (ORGANİK FAZ, ORGANİK MATRİKS)

BİS-GMA (Bis Phenol- A Glycidy Methocrylate) ve UDMA (Urethan Dimetrylate) dır.

Bunlar difonksiyonel molüküller olup, aşırı vizkoz niteliktedirler. Bis-GMA ya da UDMA yı dilüe etmek için TEG-DMA (Triethylen Gykol Dimetacrylate) ilave edilir.

Organik faz içerisinde yer alan başlatıcı inisiyatör, kimyasal ve/veya fiziksel aktivasyon yoluyla monomerin çift bağlarıyla reaksiyona giren enerjiden zengin serbest radikallerin oluşmasına bu sayede polimer zincirlerinin meydana gelmesine neden olurlar. İnisiyatör maddenin(benzol peroksit veya kamforokinon) reaksiyon kabiliyeti polimerizasyon derecesini, çift bağların değişim derecesini etkile-

yerek sertleşmenin düzgün oluşmasında belirleyicidir. Farklı renkleri oluşturabilmek için kompozitlerin içine ayrıca çeşitli organik ve inorganik pigmentler ilave edilir.

1.2 KOMPOZİTİN İNORGANİK KOMPONENTİ (İNORGANİK FAZ, DOLDURUCU PARTİKÜLLER)

İnorganik faz cam, kuartz, silikat, seramik ve/veya (SiO2-silisyumdioksit) silika partiküllerinden oluşur. Organik matriksin fiziksel ve mekanik özelliklerinin iyileştirilmesi yönünde inorganik partiküller ilave edilerek kompozitin basınç ve çekme dirençleri, elastisite modülü değerleri olumlu yönde geliştirilirken aynı zamanda polimerizasyon büzülmesi, lineer ve termik genleşme katsayısı ve su alımı azaltılmaya çalışılır. Ayrıca optik özelliklerini de iyileştirebilirler.

1.3 BAĞLAYICI KOMPONENT (SILAN)

Bağlayıcı faz; kompozitlerin iki farklı bileşeni olan inorganik doldurucular ile organik matriksi birbirine bağlamasını sağlayan fazdır. Silanizasyon olarak da adlandırılan bağlanmayı organosilan bileşikleri gerçekleştirir. Silan bir taraftan inorganik partiküllerin hidroksil gruplarının suyunu kondanse ederek; diğer taraftan organik matriksin doymamış çift bağları ile bağlantıyı sağlar. Doldurucular ile organik matriks arasındaki silan bağlayıcı faz, kompozitin başarısı açısından büyük önem taşımaktadır.

2. KOMPOZİTLERİN SINIFLANDIRILMASI

Sınıflandırma genellikle komponent özelliklerine göre yapılmaktadır.

2.1 MATRİKS/DOLDURUCU PARTİKÜLÜN HACİMSEL YA DA AĞIRLIK ORANINA GÖRE YAPILAN SINIFLANDIRMA

(Örn. Flowable komp.%40-50, hibrid komp. %60-80, packable (sıkıştırılabilir) komp. %70-80):

Akıcı (Flowable) Kompozitler: İnorganik doldurucu miktarı bakımından daha az partikül içeren ve katı kıvamda olmayan kompozitlerdir. Yüksek doldurucu içeren kompozitlerden aşınma direnci ve kuvveti açısından zayıftır. Akıcı kıvamı nedeniyle oklüzal kavitelerin tabanlarında 0.5 mm. kalınlığında self-etch bağlıyıcı (bonding) sistemlerle kullanılan, pit-fissürlerin örtülmesi, kompozit ve diğer restorasyon materyallerinin tamiri gibi durumlarda uygulanan bu tür kompozitlerin klinik kullanımı sınırlıdır.

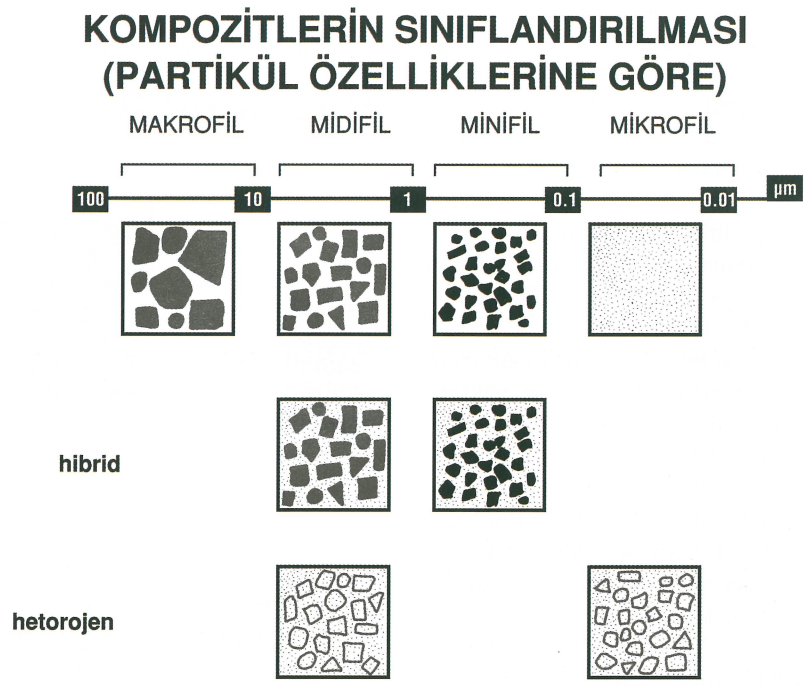

Şekil 2: Kompozitlerin doldurucu partikül özelliklerine göre sınıflandırılması.

Packable Kompozit: Geleneksel kompozitlere göre uygulanımı daha az zahmetli, yüksek dansite gösteren, posterior kompozitlere packable kompozitler denir. Amalgam alternatifi olarak tanıtılan bu kompozitlerin kondansasyon özellikleri tabii ki amalgamlardan azdır. O nedenle kondensable (kondanse olabilen) tanımlaması doğru değildir. Sözlük anlamı ile kondanse olabilen; hacimsel azalma ile daha yoğun, sıkı olabilen demektir; kompozit reçinelerin hiçbiri bu nedenle amalgamlar kadar kondanse olmazlar. Proksimal kontağı olan kavitelerde amalgam kadar kolay uygulansınlar diye piyasaya sürülürler; ancak uzunsüreli çalışma sonuçları henüz bulunmamaktadır.

2.2 DOLDURUCU PARTİKÜL ÖZELLİKLERİNE GÖRE YAPILAN SINIFLANDIRMA

Boyutsal özellikleri (örn.makro, midi, minimikro) ve doldurucu partiküllerin kompozite ilave edilme özellikleri (Örn. Heterojen komp.) gözönüne alınarak sınıflandırılmaktadır. (Şekil 2)

Geleneksel kompozitler ağırlık olarak %75-80 inorganik(kuartz, cam ve silikat) partiküllerden oluşur; baryum stronsiyum gibi ağır metal içerikli camlar kompozite radyoopak özellik kazındırır. 1980'lerde geleneksel kompozitlerde kullanılan partiküllerin ortalama büyüklükleri 5-100 mikrometre arasında değişirdi. Partiküllerin yüksek sertliği ve büyük olması; matriks-partikül bağlanmasının olumsuz etkilenmesi ve yüzey pürüsüzlüğü iyileştirilmeyen, başarılı cilalanamayan; bir kompozit materyali oluşturmuştur.

Mikrofil kompozitler: Geleneksel kompozitlerin olumsuz yüzey pürüsüzlüğü karakteristiğinin ortadan kaldırmak için büyük geleneksel parti-

küllerin (cam, silikat) yerine ortalama büyüklükleri 0.007 ve 0.04 mikrometre arasında olan kolloidal silika (SiO_2) partikülleri kullanılmıştır. (Şekil 3)
Silisyumtetrakloridin hidrolizi sonucu elde edilen mikro partiküllerin yüksek spesifik dış yüzeyleri (50-400 m^2/g) olması nedeniyle organik matriksin viskozitesini hızlı bir şekilde yükseltir. Bu nedenle mikrofil kompozitlerin inorganik doldurucu oranları %35-60 arasında olabilir. Mikrofil kompozitin geleneksel ve hibrid kompozitten az doldurucu içermesi, fiziksel ve mekanik özelliklerini zayıflatırken; düşük elastisite modullusu ve yüksek cilalanabilirlik özellikleri nedeniyle servikal lezyonlarda kullanımı tercih edilir.

Hibrid kompozitler: Geleneksel kompozitlerin olumlu fiziksel ve mekanik özellikleriyle mikrofil kompozitlerin yumuşak cilalanabilir yüzey özelliklerinin birleştirilerek yüksek performansa sahip bir kompozit oluşturmak için hibrid kompozitler üretilmiştir. Bu materyallerin doldurucularının ağırlık oranı %85-90 olarak geleneksel partiküllerden, geriye kalan %10-15'i silika partiküllerden oluşur. Hibrid kompozitlerin doldurucularının toplam ağırlık oranı %85'e kadar yükseltilebilir. Partikülleri ortalama büyüklükleri 0.4-2 mikrometre arasındadır; geleneksel partikül büyüklüğü 1 mikrometre ve altında olan hibrid kompozitlere; mikrohibrid kompozitler denir.

2.3 ORGANİK KOMPONENT (MATRİKS) ÖZELLİKLERİNE GÖRE SINIFLANDIRMA:

2.3.1. İki pat sistemi (Two component system)
= kimyasal sertleşen kompozit (chemically cured composite)
=kendi kendine sertleşen kompozit (self cured composite)
2.3.2. Işık ile sertleşen kompozit (light cured composite LC)
(= ışık ile polimerize olan kompozit)
(= Görünür ışık ile sertleşen kompozit) (visible light curet composite V.L.C.)
2.3.3. İkili polimerize olan kompozit (Dual Cured composite)

Işık ile serteşme+kendi kendine sertleşme
→
Zaman

BİTİRME VE CİLA İŞLEMLERİNDE DOLDURUCU PARTİKÜLLERİN ÖNEMİ

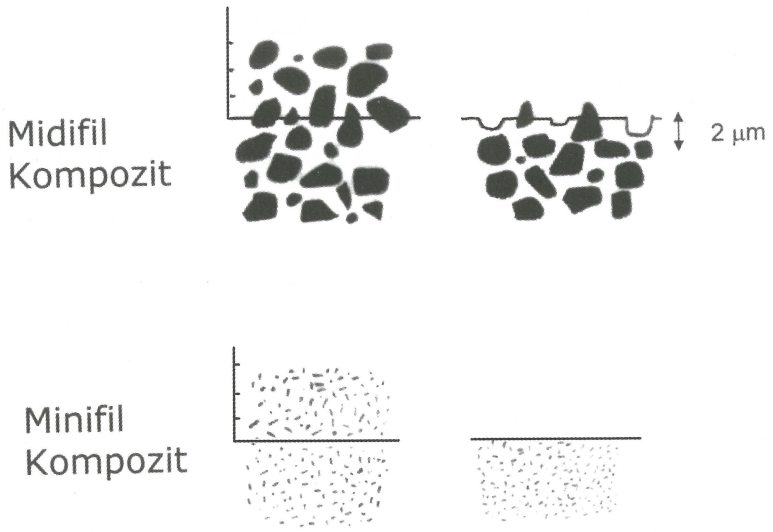

Şekil 3: Bitirme ve cila işlemlerinde doldurucu partikül boyutlarının önemi.

3. IŞIK İLE KOMPOZİT POLİMERİZE EDİLİRKEN GÖZ ÖNÜNDE BULUNDURULMASI GEREKEN KONULAR

3.1. IŞIK ALETİNİN PERFORMANSI

Işık aletinin etkinliği açısından aşağıdaki hususlar önem taşımaktadır.
- Voltaj değişikliklerinin olmaması
- Lambadaki ışık yansıtıcısındaki optik filtredeki yetersizlik
- ışık çubuğundaki fiber-optik demetlerinde kırılma ve kopmalar
- Işık çubuğunun ucuna akrilik reçine bulaşması
- Sterilizasyon

3.2. IŞIĞIN UYGULANMA ŞEKLİ

Işık uygulamada aşağıda belirtilen hususlar başarıya yaklaşmada önemlidir:
- Işık verme süresi
- Restorosyonun her bölgesine ulaşma
- ışık yönü
- Kompozitin yüzeyine mesafe (Şekil 4)
- Işık çubuk ucunun çapı (11 mm.)
- Işık çubuğunun hareket ettirilmesi

3.3. RESTORASYONUN ÖZELLİKLERİ

Restorasyona ilişkin aşağıda belirtilen özellikler başarı açısından önem taşımaktadır.
- Restorasyonun kalınlığı
- Kavitenin şekli
- Kompozitin rengi
- Kompozitin doldurucu partikül oranı ve boyutları
- Monomer oranı

4. IŞIK İLE POLİMERİZASYONUN AVANTAJLARI

Işık ile polimerizasyon, restorasyonun başarısını iki önemli hususta etkilemektedir.
- Kompozit içinde hava kabarcıkları-

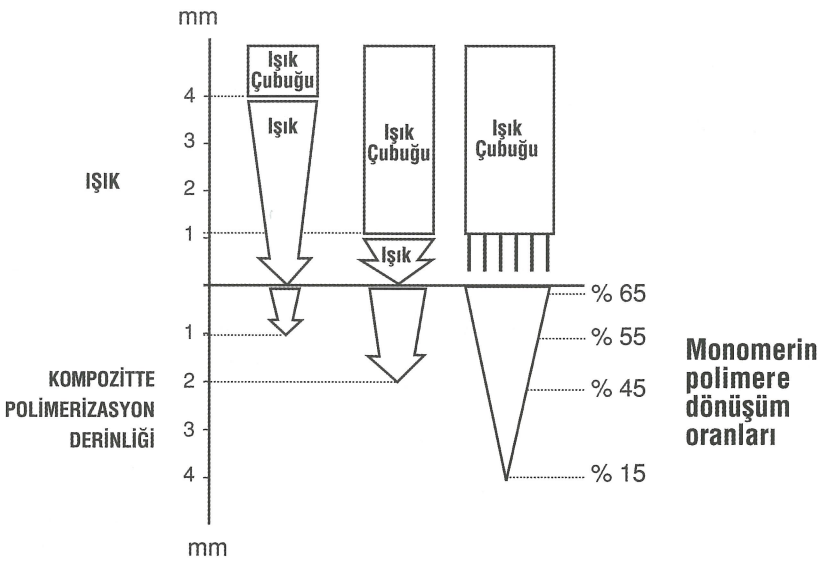

Şekil 4: Işık çubuğunun kompozite mesafesi ve polimerizasyondaki etkinliği

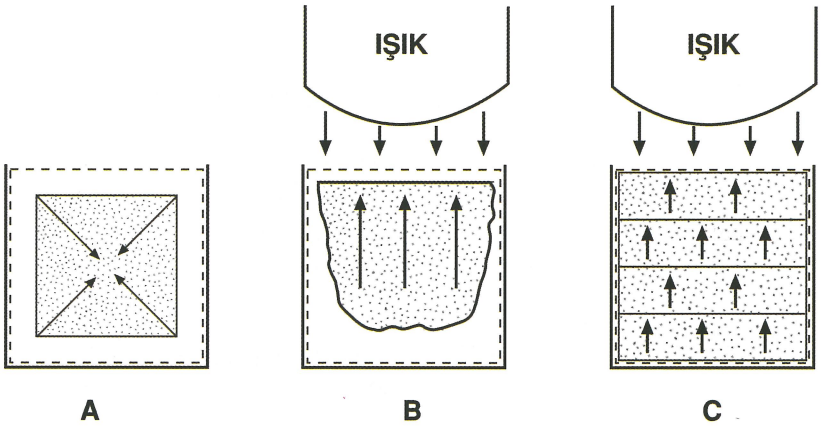

Şekil 5: Işık ve tabakalama yöntemi ile polimerizasyon büzülmesinin en aza indirilmesi
A. Kendi kendine polimerize olan kompozitte,
B. Işık ile polimerize olan kompositte,
C. Tabakalama yöntemi yerleştirilen ışık ile polimerizasyon vektörleri

nın olmaması ve dolayısıyla poröz yapının önlenmesi, renkleşmenin önlenmesi

• Polimerizasyon büzülmesinin en aza indirilmesi için ışıkla polimerizasyonun yanı sıra, tabakalama ile kompozitin yerleştirilmesine de dikkat edilmelidir. (Şekil 5)

5. ÖN DİŞLERDE KOMPOZİT RESTORASYONLARIN TEMEL İLKELERİ

5.1 ÇALIŞMA ALANININ HAZIRLANMASI

Diş üzerindeki biyofilm (pelikıl) bakteri plağı ve kalkulusun(diş taşı); kokusuz, gliserin ve fluorid içermeyen bir cila patı ile / ya da pomza ile temizlenmesi renk saptanması ve tutunma açısından önemli.

5.2. RENK SAPTANMASI (RENK VE SAYDAMLIK) (TRANSLUSENS)

5.2.1. Doğal Diş Rengi; Beyaz (+gri/+sarı/+turuncu) olup, aşağıdaki faktörler diş rengini etkilemektedir.

• Saydamlık (mineralizasyon) oranı ile doğru orantılıdır.
• Mine kalınlığı
• Dentin kalınlığı
• Mine/dentin kalınlık oranı
• Yaş

5.2.2. Renk Saptanırken Dikkat Edilmesi Gereken Konular

• Dişin kuru olması
• İyi ışık(doğal ya da yapay) Eğer ünitin ışığı kullanılıyorsa mümkün olduğunca uzağa çekilmelidir.
• Renk skalasındaki örnek mümkün olduğunca dişe yaklaştırılmalı ve dudağın hafifçe gölge yapmasına imkan verilmelidir.
• Renk saptanması mümkünse ilk 30 saniyede yapılmalı(İlk 30 sn.'den sonra gözün benzer renklerde ayırım yapması zorlaşır). (Gereğinde gözün dinlenmesi için mavi ya da eflatun mor objeye birkaç saniye bakılmalıdır). Dişhekimliği yardımcısından ve eline ayna verilen hastadan renk saptamasında yardım alınabilir.
• Skaladaki renklerin uyumu yetersiz ise
- Birkaç rengin karışımı yapılır
- Kompozite eser miktarda renk ilave edilerek istenilen renk hazırlanır.
• Renk, hasta kartına tüm detayları ile kayıt edilmelidir.
• Daha güvenli bir renk tespiti için dişin üzerinde ön seçimi yapılan kompozitlerden ufak parçalar sertleştirilir ve uyum kontrol edilip, saptanır.

Bu kompozit parçaları renk tesbiti sonrası sond ile kolayca uzaklaştırılır.

5.2 NEMDEN İZOLASYON

Nemdem izolasyon için aşağıdaki araç ve gereçlerden yararlanılmalıdır.

• Dig (Rubber Dam)
• Quic Dam
• İnterdental Kama Uygulanımı
• Pamuk Rulolar
• Retraksiyon İpliği (=0.5-1mm)

6. KOMPOZİTİN ÖN DİŞLER BÖLGESİNDE KULLANIM ENDİKASYONLARI VE RESTORASYON YAPIMI

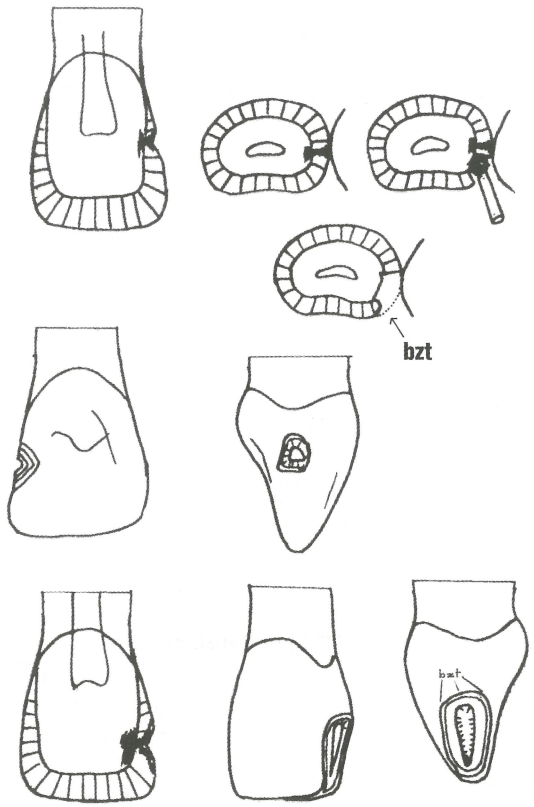

Şekil 6: Ufak boyutlu aproksimal çürüklerde ultra konservatif kavite preparasyonu (bzt-bizotaj)

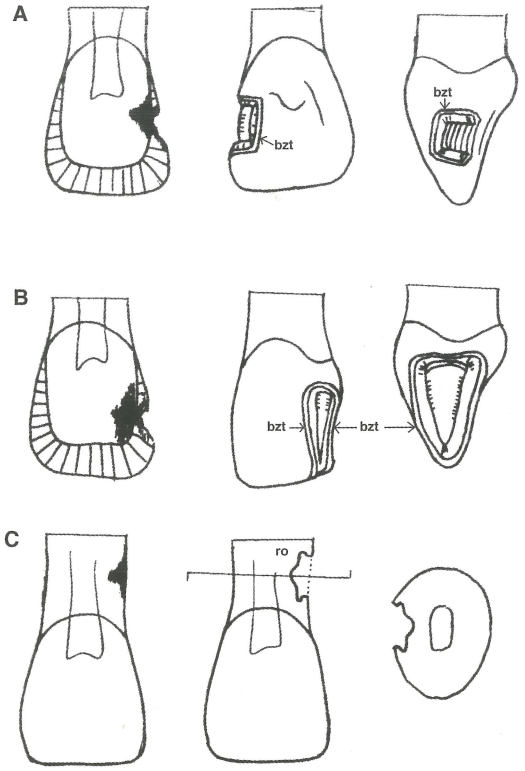

Şekil 7: Büyük boyutlu aproksimal çürüklerde geleneksel kavite preparasyonu (bzt-bizotaj) (ro-retansiyon oluğu)
A. Aproksimal lezyon
B. İnzisal köşeyi içine alan lezyon
C. Kök yüzeyinde aproksimal Lezyon.

Ön dişler bölgesinde estetik konservatif restorasyon yapılırken estetik ve fonksiyon el ele yürümeli; estetik amaçla oklüzyon ve fizyolojik kontur ikinci plana atılmamalıdır.
Estetik konservatif diş tedavisinde gözönünde tutulması gereken artistik ögeler vardır:

- Form ya da biçim (shape)
- Simetri/oran
- Pozisyon
- Yüzey özelliği
- Renk
- Saydamlık.

Ön dişler bölgesinde kompozit ile yapılan konservatif dişhekimliği; estetik minimal invazif tedavi, (ultrakonservatif tedavi), direkt restorasyonlar, indirekt restorasyonları içermektedir.

6.1 ÖN DİŞLERDE SERT DOKU KAYIPLARININ KOMPOZİT İLE RESTORASYONU

Sert doku kayıplarının nedenleri; çürükler, erozyon ve aşınmaları, abfraksiyon ve kırıklardır.

6.1.1 Ön Dişler Bölgesinde Diş Çürükleri Ve Kompozit İle Restorasyonu: Çürük lezyonun boyutları kavite preparasyonunun sınırlarını belirler. Genellikle kavite hazırlanırken ultra konservatif yaklaşım tercih edilir. Böylece, dişin doğal ve estetik morfolojisi ve dokusal elemanları muhafaza edilmiş olur. Lezyonun geniş ve derin olduğu durumlarda, bireyde parafonsiyonların olduğu durumlarda (Bruksizim v.b.), lezyonun kök yüzeyine lokalize olduğu durumlarda geleneksel kompozit kavitesi açılmalıdır. Arayüzeyde ve insizo porksimal köşeyi içine alan ufak boyutlu (Şekil 6) ve büyük boyutlu (Şekil 7) çürük defektlerinde açılacak kavitelerin restorasyonunda mine ve dentin adesif üzerine yerleştirilecek olan kompozitlerin nitelikleri de farklı olmalıdır.

Ufak boyutlu arayüz ve kesici kenarı ilgilendiren arayüz çürüklerinde minimal invasif (ultrakonservatif) restorasyonlar için kavite preparasyonları yapılmaktadır (şekil6). İnzisal köşe için de piyasada inzisal kompozit ya da saydam kompozit olarak isimlendirilen kompozitler vardır ve mineye benzer kalınlıkta mikrohibrid kompozit yüzeyine yerleştirilmelidir. Büyük boyutlu arayüz çürükleri (Şekil 7/A) kesici kenarı içine alan çürük lezeyonları (Şekil 7/B) ve arayüzde kök çürükleri (Şekil 7/C) vak'alarında geleneksel kavite preparasyonları yapılmalıdır. Mikrohibrid kompozitlerin ve kesici kenar köşesini içine alan restorasyonlarda, mineye benzer kalınlıkta inzisal kompozit olarak isimlendirilen kısmen saydam kompozitin mikrohibrid restorasyon üzerine yerleştirilmelidir. Hatta renkli dentin bırakıldığı durumlarda kavite tabanında opak kompozitile renkleşmiş dentinin

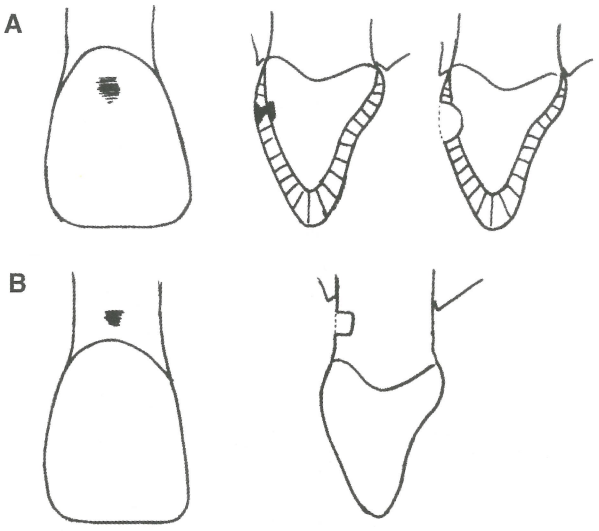

Şekil 8: Ufak boyutlu servikal çürüklerde kavite preparasyonu
A. Mine yüzeyinde çürük
B. Kök yüzeyinde çürük

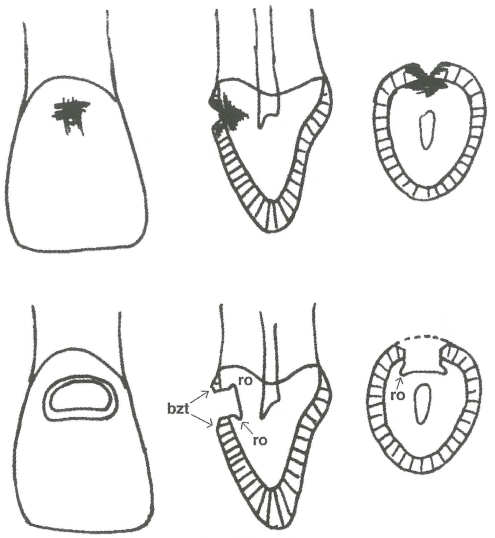

Şekil 9: Büyük boyutlu servikal çürüklerde kavite preparasyonu
(bzt-bizotaj) (ro-retansiyon oluğu)

maskelenmesi ve onun üzerine mikrohibrid kompozit ve daha sonra saydam kompozit konularak ideal bir estetik konservatif restorasyon tamamlanabilir.

Kavite tabanında retansiyon olukları bölgesinde kompozitin iyi yerleştirirebilmesi zor olduğundan, olukların en derin kısmında akıcı kompozit kullanılmamalıdır. Servikal çürüklerde de boyut ve lokalizasyonuna göre farklı kavitelerin hazırlanması ve mine-dentin adezifinin üzerine farklı kompozitlerin yerleştirilmesi gerekmektedir. Servikalde küçük boyutlu kuron çürüklerinde "kepçe" şeklinde minimal invasif bir kavite açılır (Şekil 8/ A). Aynı boyutlarda kök çürüğü içinse kutu şeklinde kavite hazırlanması daha uygundur (Şekil 8/B). Restorasyon için mikrohibrid kompozitlerin kullanılması gerekmektedir. Büyük boyutlu servikal kuron çürüklerinde geleneksel kompozit kaviteleri tutuculuk icin oluklar ile birlikte hazırlanmalı (Şekil 9) ve mikrohibrid kompozit ile kavite restore edilmelidir. Tutuculuk için hazırlanan olukların zemine daha kolayca yayılabileceği ve elastik modülü düşük olduğundan dental adesif üzerine önce akıcı kompozit konmasında yarar olabilmektedir.

6.1.2 Erozyon, abrazyon ve abfraksiyon lezyonlarında kompozit restorasyonlar: Lezyonun; boyutları (genişlik, derinlik), lokalizasyonu, oklüzyon özellikleri konservatif diş tedavisininin planlamasını belirlemektedir. Kompozitler öndişler bölgesindeki erozyon, abrazyon ve kama şeklindeki defektler (abfraksiyon) lezyonlarının restoratif tedavisinde kullanılmalıdır. Erozyonun yalnızca mine dokusunda olduğu vak'alarda dental adesif ve akıcı kompozit ile yüzey kaplanabilmektedir (şekil 10).

Dentin dokusuna ulaşmış erozyon lezyonlarının restorasyonunda ise yalnızca mine ve dentin yüzeyinde çok ince bir tabaka 50-100 mikrometre kaldırılıp, dental adesif ve mikrohibrid ya da mikro dolduruculu bir kompozit ile restorasyonun yapılması uygundur. Restorasyonda labial kurvaturun özenle oluşturulması, gerek estetik, gerekse ağız hijyeni açısından önem taşımaktadır (Şekil 11).

Dişin fırçalanmasına bağlı servikal aşınmalar ya da oklüzal yüklerin servi-

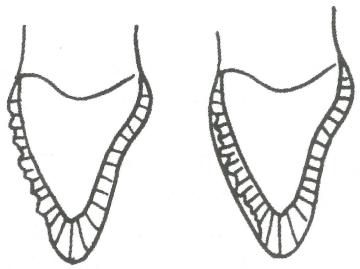

Şekil 10: Mine dokusunda yüzey düzensizliği şeklinde ortaya çıkan aşınmalar da (erozyon ve / veya abrazyon) akıcı kompozit ile restorasyon.

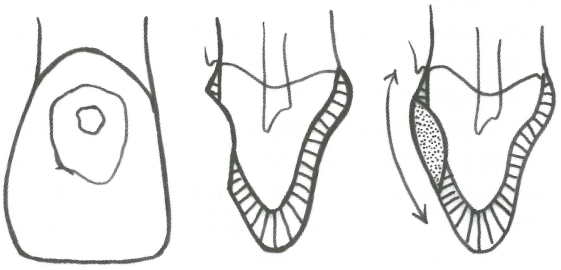

Şekil 11: Dentin dokusunu da içine alan erozyon lezyonlarında restorasyon.

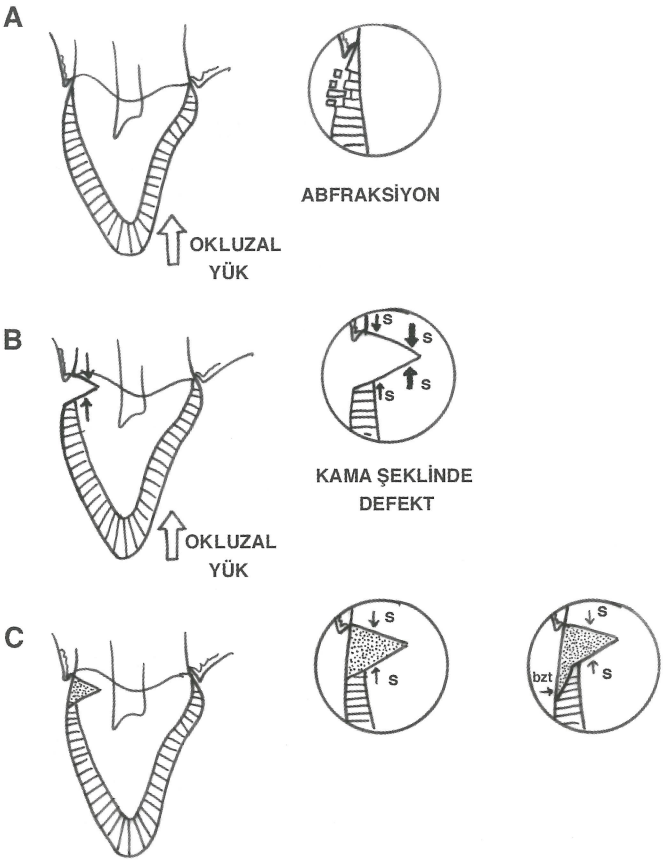

Şekil 12: Kama şeklindeki defektlerin restorasyonu.
A. Abfraksiyon lezyonunun oluşumu
B. Kama şeklindeki defekt ve içsel gerilmeler(stresler)
C. Restorasyon (bzt-bizotaj) (S-stres)

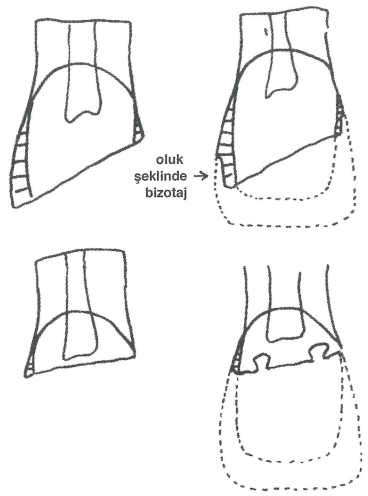

Şekil 13: Kuron fraktüründe diş preparasyonu

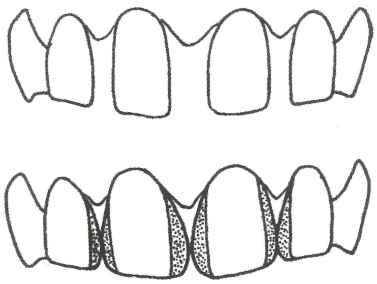

Şekil 14: Diastemaların kompozit ile kapatılması

kal bölgede neden olduğu içsel gerilmeler (stress) sonucu minede kopmalara rastlanmakta ve servikalde kama şeklinde madde kaybına neden olmaktadır. (Şekil 12AB) Bu lezyonlarda yüzey özellikleri iyi ve içsel gerilmelere uyum sağlıyabilecek nitelikte, elastik modülü düşük mikrofil bir kompozitin kavite preparasyonu yapılmadan mine bizotajı ardından uygulanması gerekmektedir (Şekil 12/C) Kuron fraktüründe mine bizotajı oluk şeklinde (Şekil 13) biyomekanik özelliklere göre gereğinde retansiyon için özel preparasyonda yapılmalıdır. Mikro hibrid kompozit ile dentine tekabül eden bölüm oluşturulup, saydam kompozit ile de mine bölümümün restorasyonu tamamlanmalıdır.

6.2 DİŞLERİN VE DİŞ DİZİLERİNDEKİ BİÇİMSEL SORUNLARDA KOMPOZİT RESTORASYONLAR:

• Diestema kapatılmaları ve bazı basit ortodontik sorunların(Örn. Rotasyon, lingual pozisyonlar vb.) giderilmesi için diş üzerinde hiçbir preparasyon yapılmaksızın doğrudan mikro hibrid kompozit uygulanarak düzeltilir (Şekil 14,15).

6.3 DİREKT KOMPOZİT VENEERLER

Diş yüzeylerindeki biçimsel ya da renge bağlı estetik sorunlar; örneğin: Renkleşmeler, hipoplaziler, geniş erozyonlara da kompozit ile parsiyel (Şekil 16 /A) ya da full direkt veneerler (Şekil 16/B) yapılmaktadır. Arayüzde kontakt noktasını içine almıyan ve dişeti cebine girmeyen kesici kenarda solunan ve yalnız mine dokusunun yüzeysel yarısında yer alan bir preparasyon ile başlanmakta ve

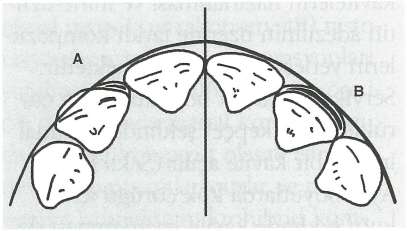

Şekil 15: Rotasyon (A) ve lingual pozisyon (B) vak'alarında kompozit ile estetiğin sağlanması

gereğinde altındaki renkleşmiş dişi maskeleyen opaker kompozit ve onun üzerine mikro hibrid kompozit ile restorasyon yapılmaktadır. (Şekil 16/B) Dişin boyunun uzatılması amaçlandığında preparasyon ve kesici kenarı da içine almak ve buraya saydam kompozit yerliştirilerek mineye özgü saydamlık verilmelidir. (Şekil 16/ C)

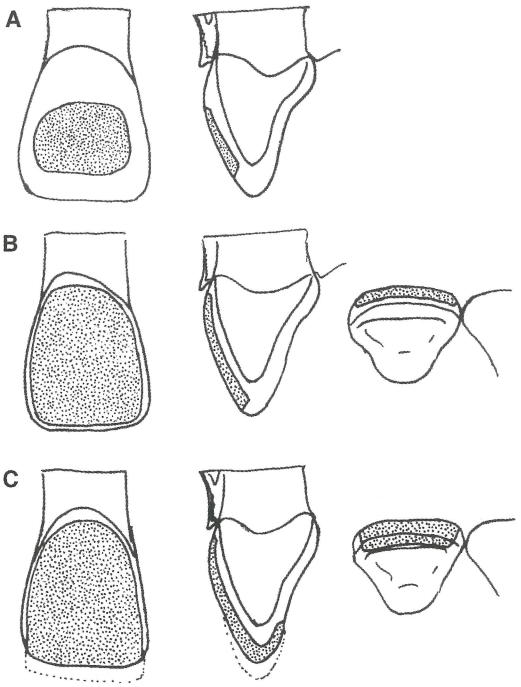

Şekil 16: Kompozit ile direkt veneer restorasyonlar
A. Parsiyel veneer restorasyon
B. Full-veneer restorasyon
C. Kesici Kenarı içine alan full-veneer restorasyon

7. ÖN DİŞLERDE KOMPOZİT RESTORASYONLARIN BAŞARISI (=PERFORMANSI) VE SÜREKLİLİĞİ:

Bütün restorasyonlarda olduğu gibi ön diş restorasyonlarında da performans ve bu performansın devamlılığı büyük önem taşımaktadır. Performansı ve sürekliliği bir çok faktör birlikte belirlenmektedir. Bu faktörlerin ana başlıkları aşağıda verilmiştir.

- Lezyonun türü (C-aktörü=Confiquration Factor)
- Lezyonun genişliği
- Tedavi prosedürü
- Materyal
- Dişhekiminin bilgi ve becerisi
- Bireyin ağız hijyeni
- Bireyin oklüzyonu
- Bireyin alışkanlıkları (beslenme vb.)
- Hastanın diş hastalıkları hakkında bilgilendirilmesi ve motivasyonu (ağız hijyeni, beslenme ve recall sistemi).

KAYNAKLAR

1-Bayne sc, Heymann HO, Sturdeuant JR, Wilder AD, Sluder TB Contributing co-variables on clinical trials. J Am Dent 4: 247-250,1991.
2-Bayne sc, Thompson JY, Taylor DF : Dental Materials. "Sturdevant's Art and Scienceof operative Dentistry. Ed. Roberson TM, Heymann Ho, Swiff E. Y Baskı, Mosby St Louis 2002" içinde.
3-Caleffi, A., Berardi, D., Noack, M.: Keracmikverbandschalen- Veneers Quintessenz Verlag, Berlin 2000.
4-Craig RG: Chemistry, composition, and, properties of composite resins Dent Clin North Am 25 (2):219,1981
5-Dayangaç B.: Kompozit rezin restorasyonlar. Öncü Basımevi, Ankara 2000
6-Hickel R: Moderne Fullungswerkstoffe: Dtsch Zahnaerzl Z 52(9): 572-585,1997.
7-Hickel R, Dasch w, Janda R, Tyas M, Anusavice K: New dırect restorative materials (FDJ Commıssıon Project) Jnt Dent J 48:3-16,1998.
8-Lang BR, Jaardal M, Wang RF: Filler partical size and composite resin classification systems, J Oral Rehabil 19:569-684,1992.
9-Lee WC, Eakle WS: Possible role of tensile tress in the etiology of cervical erosive lesions of teelh J Prosthet Dent 52 (3): 374-380,1984.
10-Lehmann K. M., Hellwig, E.: Einführung in die restaurautive Zahnheilkunde. Urban& Schwarzenberg, München 1998.
11-Manhart, J.Kunzelmann, K.H., Chen, H.Y., Hickel, R. : Mechanical Properties and wear behavior of light-cured packable camposites. Dental Materials 16:33- 40, 2000.
12-Maraouk MA, Sımonton AL, Gross R.D. Operative Dentistry. Jshiyaku EuroAmerica, Jnc. St. Louis 1985.
13-Marxkars R. Meines, H.: Taschenbuch der zahnärzlichen Werkstoffkunde. Hanser Verlag München, 1988.
14-McCabe JF, Carrıck TE. Output from visible-light activation and depth cure of light activated composites- J Dent Res 68: 1534-1539,1989
15- Önal B. : Restoratif Dişhekimliğinde Maddeler Bilgisi, Bornova, İzmir 2001.
16-Roberson TM, Heymann HO, Ritler AV, Pereira PNR: Classes III, IV and V Direct Composite and other Tooth-Colored Restorations: "Sturdevnt's Art and Science of operative Dentistry. Ed. Roberson IM. Heymann HO, Swift E., 4. Baskı, Mosby, St. Louıs, 2002" içinde
17-Roberson TM, Heymann, HO, Ritter: Jntroduction to composite Restorations. "Sturdevant's Art and Science of Operative Dentistry Ed. Roberson TM, Heymann, HO, Swift E. 4. Baskı, Mosby, St. Louis 2002" içinde.
18 -Schwartz R, Summitt J, Robbins W: Fundamentals of operative Dentistry. Quintessence Publiohing Co, inc illinois 1996.
19 -Söderholm KJ, Lambrechts 9, Sarrett D, Abe Y, Yang MCK, Labella R, Yıldız E, Willems G: Clinical wear performance of eight experimental dental composites over three years determined by two measuring methods. European Journal of Oral Sciences·109(4): 273- 281,2001
21-Van Meerbeek B: Dentine Adhesion: Morphological physico-chemical and Clinical Aspects. Doktora Tezi Katholieke Universiteit te Leuven. 90-801303-1-4 offset Acco; Leuven,1993.
22-Willems G et al: A classification of dental composites according to their morphological and mechanical characteristics. Dent Mater 8 :310-319,1992.
23-Yücel T. : Konservatif Diş Tedavisinde Kompozit Materyallerin Sınıflandırılması. Restoratif Dişhekimliği Derneği Yayını, İstanbul, 1991

Restoratif Materyaller ve Klinik Uygulamaları

Prof.Dr. Berrin Dayangaç
Hacettepe Üniversitesi Dişhekimliği Fakültesi
Diş Hastalıkları ve Tedavisi Anabilim Dalı

DİREKT POSTERİOR KOMPOZİTLER

Amalgam ve altın alaşımlarına alternatif olarak diş rengine uygun estetik dolgu maddelerini posterior dişlere de uygulama girişimleri 1960'lı yıllarda posterior kompozitlerin geliştirilmesine yol açmıştır.

Condensable veya **packable** ismi altında sunulan posterior kompozitlerde doldurucu partikül miktarının artması viskoziteyi arttırmış, polimerizasyon büzülme streslerinde azalmaya neden olmuştur.Bu tür kompozitlerde doldurucu partiküller hibrit kompozitlere oranla daha büyük olduğu için bitirme ve polisaj işlemlerinden sonra pürüzlü yüzey oluşma riski fazladır.Ancak temas noktalarının ideale yakın oluşturulabilmesi, carving işleminin yapılabilmesi, kaviteye basınç uygulanarak daha kolay yerleştirilebilmesi özellikle II. sınıf kavitelerde başarı ile kullanılabilmelerini sağlamıştır. Bunlara örnek ürünler Tablo I'de gösterilmiştir (Tablo I).

Filtek P 60	(3M Filtek)
Solitaire 2	(Heraeus Kulzer)
Surefil	(Caulk)
Prodigy Condensable	(Kerr)
Arabesk Top	(Voco)
Synergy	(Coltene)
Pyramid	(Bisco)
Alert	(Jeneric Pentron)
Glacier	(SDI)
Heliomolar	(Ivoclar-Vivadent)
Clearfil Photo Posterior	(Kuraray)
Admira (Ormocer)	(Voco)

Tablo I: Packable Kompozit Rezinlere Örnek Ürünler

Posterior kompozitlerin klinik başarısı okluzyona, hasta ve diş seçimine, hastanın oral hijyen ve alışkanlıklarına, uygulanan rezinin türüne ve uygulama yöntemine, hekim yetenek ve deneyimine bağlı olarak değişkenlik gösterir. Hekim posterior kompozit kullanımına dişin estetik önemine göre karar vermelidir. Ayrıca hastanın ortaya çıkabilecek sorunlar hakkında bilinçlendirilmesi ve periyodik kontrollere çağırılması da önemlidir. Ağız içi muayenede okluzyon çok iyi değerlendirilmelidir. Dişlerin arkdaki konumu, sentrik stop noktaları, özellikle proksimal kavitenin şekli ve lokalizasyonu, subgingival derinlik, izolasyon sorunları gibi etkenler göz önünde bulundurulmalıdır. Dişlerdeki kırıklar, çatlaklar, çizgiler, aşınan fasetler okluzal ilişki ile ilgili önemli kriterlerdir. Dişlerin arkdaki konumu aşınma farklılığından dolayı önemlidir. Dişlerin aşınma düzeyi posteriora gidildikçe artar. Başka bir deyişle büyük azı dişindeki aşınma, küçük azı dişine oranla daha fazladır. Aşınma, aynı dişin mezial ve distal bölgelerinde de farklılık gösterir. Örneğin bir büyük azı dişinin distal bölgesi meziale göre daha fazla aşınır. Ayrıca fasiolingual yönde dar olan kavitelerde kompozit restorasyonların ömrü daha uzun olabilmektedir. Hastanın diş gıcırdatma (bruksizm) veya buna benzer kötü alışkanlıkları da rezin aşınma hızına etki eder. Kompozitler antikaryojenik etkileri olmadığı için ağız hijyeni kötü ve çürük insidansı yüksek kişilerde kullanılmamalıdır. Sentrik stop noktalarının korunabildiği ve izolasyonun rahat yapılabildiği II. sınıf kavitelerde I. sınıf kavitelere oranla daha sınırlı olmak koşulu ile kullanılır. Dişeti altına kadar ilerlemiş çürüklerde II. ve V. sınıf kavite hazırlarken preparasyon güçlüğü ve izolasyon sorunları varsa posterior kompozit uygulamasından kaçınılmalıdır. Ancak bu kaviteler estetik açıdan önemli bir bölgede ise amalgam yerine kompozit-cam iyonomer siman kombinasyonu kullanılabilir (Open-sandwich technique). Sentrik stop noktaları kavite sınırları içinde kalan I. ve II. sınıf kavitelerde de posterior kompozit uygulaması sakıncalıdır.

Okluzal kuvvetlerin fazla olduğu yoğun stres alanlarına uygulanan rezinde görülen aşınma ve kontur kaybı çözüm bulunamayan sorunlar arasındadır. Değim noktasının bozulması (proksimal temas kaybı) periodontal ve estetik sorunlara yol açar. Diğer bir sorun II. sınıf kavitelerin özellikle gingival duvarında pöröziteye rastlanması ve kondensasyon yetersizliğinden kaynaklanan boşlukların (gap formation) oluşabilmesidir. Bu boşluklar kenar sızıntılarına yol açarak

recurrent çürük ve renklenmeleri hızlandırabilir, pulpa etkilenebilir ve postoperatif duyarlılıklar ortaya çıkabilir. Kompozitin parçalı yerleştirme yöntemi ile uygulanması, hekimin yetenek ve deneyimi bu sorunları azaltacaktır. Kondanse olabilen posterior kompozitlerin kaviteye yerleştirilmesinden önce **Akışkan** (Flowable) kompozitlerin uygulanması ile de bu sorun bir miktar azalmıştır. Bazı araştırıcılar akışkan kompozitlerin özellikle proksimal kavitelerde kondanse olabilen kompozitlerin altında stres kırıcı (stress-breaker) işlevi gördüğünü belirtmişler, kondanse olabilen kompozitlerin kaviteye yerleştirilmesinden önce bu tür rezinlerin kavite duvarlarına uygulanması ile daha iyi bir adaptasyon sağlanacağını savunmuşlardır. Bunlar düşük viskoziteli hibrit rezinlerdir. Kavite duvarlarına adaptasyonları daha iyidir. Doldurucu partikül miktarı az olduğu için aşınmaya karşı dirençleri zayıflamıştır. Pit ve fissur sealantların yerini kolayca alabilecek bu tür rezinlerin dentin duyarlılığının giderilmesinde, amalgam, kompozit ve kronlarda oluşan kenar kırıklarının onarımında, elastisite modül değerleri düşük olduğu için servikal abfraksiyon lezyonlarında, mine defektlerinde, girişin zor olduğu kaviteler ve mikro kavitelerde başarı ile kullanılabilir.Bunlara örnek ürünler Tablo II'de gösterilmiştir (Tablo II). Kısa süreli uygulamalarda klinik başarısı yüksek olan posterior kompozitlerin sorunlarına çözüm getirebilmek için çeşitli çalışmalar yapılmıştır. Posterior kompozit rezinlerde aşınma direncinin arttırılması için partiküller küçültülüp miktarları arttırılmış ve çiğneme kuvvetlerinin etkisi tek bir partikül yerine daha çok sayıdaki partiküllere dağıtılmıştır. Son yıllarda diş renginde 0.5-2 mm büyüklüğünde üretilen cam veya seramik bloklar (insert) restorasyonun okluzal değim noktalarına ya da aşınabilecek bölgelerine yerleştirilmiştir. Bu bloklar kompozitin ısısal genleşme katsayısını düşürür, organik matriks oranını azaltarak aşınma direncini arttırır ve rezinin polimerizasyon büzülmesini olumlu yönde etkiler.

Flow-it	(Jenerik Pentron)
Heliomolar Flow	(Ivoclar)
Tetric Flow	(Ivoclar Vivadent)
Filtek Flow	(3 M)
Admira Flow	(Voco)
Arabesk Flow	(Voco)
Flowline	(Heraeus Kulzer)
Perma Flo	(Ultradent)
Aeliteflo	Bisco)
Aelitoflo LV	(Bisco)
Versaflo	(Centrix)
Revolution Formula 2	(Kerr)

Tablo II: Flowable Kompozit Rezinlere Örnek Ürünler

UYGULAMA:

Posterior kompozit restorasyonlarda kaviteler çok az madde kaybı ile elden geldiğince konservatif hazırlanır. Böylece rezin daha az hacimsel büzülme göstererek daha iyi kenar uyumu sağlar. Sentrik stop noktaları artikülâsyon kağıdı ile belirlendikten sonra bunların kavite sınırları içine girip girmediklerine bakılır. Konservatif yaklaşımla hazırlanan kavitelerin dış sınırlarını özellikle bukko-lingual genişliği ve derinliklerini çürük ya da defekt belirler. Çürük ya da defektin genişlik ve lokalizasyonu izin veriyor ise, kavite bukkal yönde genişletilmemeli ve gingival duvarın diş eti altında olmamasına özen gösterilmelidir. Sentrik temas noktalarının ve aşırı cusp eğimlerinin bulunduğu yerler dışında ulaşılabilen tüm okluzal ve proksimal mine kenarlarına bizotaj yapılır. Okluzal mine kenarlarında kavite genişliğini arttıran, sentrik temas noktalarını kavite içine alan bizotaj işleminden kaçınılmalıdır. Böylece konservatif yaklaşım korunur, rezin yüzeyi sınırlı bırakılarak aşınma en aza indirilir ve incelen kompozit kenarlarının kırılması önlenir. Gingival kenarda minenin çok az ya da hiç bulunmaması ve bitirme işlemleri için bu kenara ulaşılamaması nedeni ile bizotaj çoğu kez yapılmaz. Konservatif kaviteler posterior dişlerin anatomik yapılarına göre farklılık gösterirler. Pit ve fissurun biçimi ve konumu elverişli ise bunlar bizotaj genişliği arttırılarak ortadan kaldırılabilir ve ya kavite sınırları içine alınabilir ya da pit ve fissur koruyucuları ile örtülürler.Burada preventif ve konservatif restorasyon bir arada yapılmaktadır.

Kaviteler hazırlandıktan sonra pulpal ve aksial duvarlara kavite derinliğine ve genişliğine göre değişen kalınlıklarda pulpa koruyucuları (Liners) veya taban maddeleri (Bases) yerleştirilir.Pulpa koruyucusu olarak kalsiyum hidroksitli patlar (Dycal), taban maddesi olarak da cam iyonomer simanlar kullanılır. Cam iyonomer simanlar çok geniş ve derin kavitelerde hem incelen dentin dokusunu desteklemek hem de derinliği azaltarak rezinin hacmını küçültmek amacıyla da kullanılırlar. Rezin hacmının küçülmesi, polimerizasyon büzülmesini ve buna bağlı olarak oluşan stresleri azaltır. Pulpa dokusuna 0.5 mm ve daha yakın olan derin kavitelerde en derin bölgeye pulpa koruyucusu yerleştirilir. Yüzeyel olan kavitelerde ise buna gerek yoktur, dentin adeziv sistemlerin kullanımı yeterlidir. Adeziv uygulamasından sonra kavitenin konumuna , büyüklük ve şekline göre kompozit rezin seçimi yapılır. Polimerizasyonları kimyasal olarak başlatılan posterior kompozitler daha çok I. sınıf kavitelerde kullanılır. Bu tür kompozitlerin polimerizasyonları ısırtma yöntemi (bite forming technique) ile gerçekleştirilir. Rezin yüzeyinin karşıt cusp ile teması o bölgede izolasyon sorununu ortadan kaldırıp yeterli ve tam bir polimerizasyon sağlar. Hekime vakit kazandıran bu yöntemde rezin yüzeyi dişin okluzal anatomisine göre biçimlenir ve yüzey sertliğinde artış olur. II. sınıf kavitelerde akışkan kompozitlerin üzerine polimerizasyonları ışık ile başlatılan kondanse olabilen kompozitler kullanılması önerilir. Polimerizasyonları

hem kimyasal hem de ışık ile başlatılan kompozitler ise (dual-cured) polimerizasyonun tam olarak gerçekleşmesinden endişe edilen özellikle interproksimal bölgelerde daha başarılıdır.

Posterior kompozitlerde polimerizasyon derinliği önemlidir. Polimerizasyonun tam olabilmesi için tabakaların kalınlığı 2 mm'den daha fazla olmamalıdır. Uygun tabaka kalınlığı yaklaşık 0.5-1 mm kadardır. Derin kavitelerde (1,5-2 mm'den fazla) polimerize olan rezin tabakasından geçen ışığın etkinliğinde bir azalma olur. Işığın en etkin olduğu kompozitin üst tabakalarında polimerizasyon tam olarak gerçekleşir. Polimerizasyon derinliğinin sınırlı olması nedeniyle bu tür rezinler kaviteye tek bir parça (Bulk teknik) halinde değil kalınlığı 2 mm'yi geçmeyen küçük parçalar (Incremental teknik) halinde yerleştirilir ve her bir parça diğer parçanın yerleşiminden önce ışıkla 20 sn. polimerize edilir. Polimerizasyon büzülmesini azaltmayı amaçlayan bu yöntemde kompozit parçaları, şeffaf matriks ve şeffaf kamalar yerleştirildikten sonra el aletleri ya da şırıngalar ile kalınlığı 2 mm'yi geçmeyen ve ışık verilerek ayrı ayrı polimerize edilen (20-40 sn.) tabakalar halinde uygulanır. Böylece her bir parçanın polimerizasyon büzülmesi sonraki parça tarafından kompanze edilerek polimerizasyon büzülmeside azaltılmış olur. I. sınıf kavitelerde kavite genişliği dişin bukko-lingual genişliğinin 1/3'inden az ise kompozit horizontal olarak, 1/3'inden fazla ise kavite tabanını da içine alacak biçimde bukkale yada linguale doğru oblik olarak yerleştirilir. II. sınıf kavitelerde ise ilk parça gingival duvara yaklaşık 0.5 mm kalınlığında uygulanır. İkinci parça bukkale ya da linguale doğru oblik olarak yerleştirilir, üçüncü ve dördüncü parça ile kalan boşluk doldurulur. Üçüncü ve dördüncü parça birleştirilerek de uygulanabilir. Her iki kavitede de okluzal yüz son parça ile kaplanmalıdır. Oblik yerleştirme, kavite kenarlarında polimerizasyon büzülmesi sonucu ortaya çıkan boşlukların daha az olmasını sağlar. Ayrıca oblik parçaların kavite duvarlarından yalnız birine yerleştirilmesi bukkal ve lingual cuspların polimerizasyon büzülmesine bağlı olarak birbirine yaklaşmasını da engeller. Polimerizasyon aşamasında gingival duvardaki rezin tabakasına gingivo-proksimal ve okluzal, bukkal ya da lingual duvardaki rezin tabakasına bukkal ya da lingual ve okluzal, okluzal yüzdeki rezin tabakasına da okluzal yönden 20-40 saniye süre ile ışık verilir. Matriks ve kamaların uzaklaştırılmasından sonra ışığın bukkal ve lingual yönden ilâve polime-rizasyon için 20 saniye daha verilmesi önerilmektedir. Şeffaf matriks ve özellikle şeffaf kamalar ışık yoğunluğunun yaklaşık %90'nını yansıtarak polimerizasyona katkıda bulunurlar (Üç açılı lateral yöntem) Reflektör ve ortamdaki diğer ışık kaynakları da az olmakla birlikte polimerizasyonu etkilerler. Kompozit rengi ve partikül büyüklüğü de polimerizasyonun tam olabilmesinde rol oynayan bir başka etkendir. Koyu ve opak rezinlerde pigment oranının fazla olması ışık geçirgenliğini azaltır. Mikrofil kompozitlerde ise partiküllerin ışığı dağıtması polimerizasyon derinliğini sınırlar. Bu nedenle opak, koyu renkli ve mikrofil kompozitlerde 10 saniye ilave polimerizasyon süresine gereksinme vardır.

Proksimal yüzeyi içeren kavitelerde iki diş arasına kama veya özel diskler yerleştirilir, 45 saniye beklenir ve sonra çıkartılır. Prewedge diye adlandırılan bu işlemle dişler arasında seperasyon oluşturulur, ara yüzün restorasyon öncesinde temizlenmesi sağlanır, gingivo-proksimal tabanın yeri daha kolay belirlenir ve matriks bandının kalınlığı bir ölçüde kompanze edilir. Prewedge işleminden sonra kama veya diskler çıkartılır, matriks yerleştirilir. II. sınıf kavitelerin kompozit restorasyonlarında değim noktasını oluşturma güçlüğü, matriks seçiminin önemini daha da arttırmıştır. Posterior kompozitler için özel olarak üretilmiş matriks sistemleri Tablo III'de gösterilmiştir (Tablo III). Bu sistemler farklı boyut ve kalınlıkta önceden biçim verilerek üretilmiş metal ya da şeffaf matriks bantları, ara yüz kamaları, bantların dişe adaptasyonunu sağlayan sıkıştırıcıdan oluşur. Bu sistemlerle değim noktası kolaylıkla oluşturulabilmekte ve restorasyona iyi bir anatomik form verilebilmektedir. Bu matriksler dişten restorasyona zarar vermeden kolayca çıkarılabilirler. Restorasyona uygun form verildiği için bitirme ve polisaj işlemleri daha kısa sürede tamamlanır.

Go Mat, Go Cap	(Ivoclar Vivadent)
Hawe-Lucifix	(Hawe Neos Dental)
Hawe Super Mat	(Hawe Neos Dental)
Hawe-Luciwedge	(Hawe Neos Dental)
Automatrix II	(Caulk Dentsply)
Composi-Tight Sectional Matrix System	(GDS)

Tablo III: Posterior Matriks Sistem Örnekleri

Posterior kompozitlerde bitirme ve polisaj işleminin dolgu bitiminden en az 24 saat sonra yapılması önerilmektedir. Bu sürede polimerizasyonun tam olarak gerçekleştiği, rezin kenarlarının daha kolay izlendiği savunulmaktadır. Kompozit restorasyonlarda mine ile rezinin birleşim sınırı belirgin olmadığı için bitirme ve polisaj işlemi sırasında mine zedelenmemeli, kontur bozulmamalı (under-contour), değim noktasında açıklık (open-contact) ya da basamak (ledged-contact) oluşturulmamalıdır. Restorasyonda diş dokuları ile rezin arasında iyi bir uyum sağlanırsa bitirme ve polisaj işlemi özellikle proksimal bölgede yapılmayabilir.

Bitirme ve polisaj işleminin kaba ve ince bitirme diye adlandırılan aşamalarında rezinin kenar fazlalıkları özel kesiciler (carver) ile alınır ve restorasyon su spreyi altında 20.000 - 40.000 rpm hız ile dönen 12-30 bıçaklı tungsten karbid frezlerle biçimlendirilir.

Daha sonra kaba (coarse) orta (medium) ve ince grenli (fine) elmas bitirme frezleri kullanılır. Düzeltme aşamasında, aluminyum oksit kaplı diskler, aşındırıcı stripler, şerit zımpara ve lâstikler, aluminyum oksit içeren polisaj patları kullanılır. Proksimal yüzeydeki fazlalıklar dar şerit zımparalar, abrasiv stripler, 12 nolu karbid uçlu cerrahi bıçaklar ve polisaj bıçakları ile alınır. Embraşur alanlarında ise çok ufak çaplı diskler (super-snap) kullanılır. Bitirme ve polisaj işlemindeki alet ve frez-lerin biçimleri diş konturlarına uyum göstermeli, okluzal yüzeyde alev uçlu, lingual yüzde yuvarlak uçlu bitirme frezleri kullanılmalıdır. Son polisaj aşamasında, surface sealing veya marginal sealing diye tanımlanan glaze işlemi yapılır. Bağlayıcı ajan ya da özel ajanlar, pürüzlendirilmiş diş-dolgu sınırına uygulanır. Bu ajanların rezin yüzeyindeki mikroskobik pürüzlülüklere penetrasyonu ile rezin yüzey sertliğinde az da olsa bir artış olur ve rezinin aşınma hızı yaklaşık %50 oranında azalır. Ayrıca kenar sızıntısı, renklenme ve plâk oluşumu da kısmen önlenir. Posterior kompozit restorasyonların başarısında rezini uygulama biçimi, bitirme ve polisaj işlemleri son derece önemlidir. Bu aşamalar hekimin yetenek ve deneyimi ile yakından ilgilidir. Arka dişlere yapılan kompozit restorasyonlar için hekim, amalgam restorasyonlara oranla hemen hemen 2 kat daha fazla zaman harcar. Amalgam restorasyonlar, estetik olmamalarına, civa içermelerine ve bu nedenlerle de çeşitli eleştiriler almalarına karşın çiğneme kuvvetlerine daha dayanıklıdırlar, ucuzdurlar, kolay uygulanırlar ve daha uzun ömürlüdürler. Özellikle son yıllarda amalgam bonding ajanlarının geliştirilmesi amalgamın klinik başarısını daha da arttırmıştır. Bu nedenle posterior kompozitler henüz amalgama alternatif değildirler. Bununla beraber estetiğin önemli olduğu durumlarda posterior kompozitler olumsuz özellikleri gözönünde bulundurulmak koşuluyla uygulanabilirler.

KAYNAKLAR

1- Leinfelder KF. Posterior composite resins: The materials and their clinical performance. J Am Dent Assoc 1995; 126: 663 - 676.
2- Leinfelder KF. Posterior composites. State of the art clinical applications. Dent Clinic North Am. 1993; 37: 411 – 418.
3- Chung KH. The relationship between composition and properties of posterior resin composites; J Dent Res 1990; 69: 852 – 856.
4- Lutz F, Philips R.W, Roulet JF, Setcosjc. In vivo and in vitro wear of potential posterior composites, J. Dent Res 1984; 63: 914 – 920.
5- Manhart J, Kunzelmann K H, Chen H Y, Hickel R; Mechanical properties and wear behavior of light-cured packable composite resins. Dent Mat 2000; 16: 33 - 40.
6- Suzuki S. In vitro wear of condensable resin composite restoratives J Dent Res 1999; 78: 447 Abstr no: 2734.
7- Bayne SC et al. Clinical longevity of ten posterior composite materials based on wear. J Dent Res 1991; 34: 704.
8- Wilson NHF, Wilson MA, Wastell DG, Smith GA. A clinical trial of a visible light cured posterior composite resin restorative material: Five year results. Quint İnt 1988; 19: 675 – 681.
9- Unterbrink GI, Liebenberg WH. Flowable resin composites as "filled adhesives". Literature review and clinical recommendations. Quint Int 1999; 30: 249.
10- Kawai K, Leinfelder KF. Effect of glass inserts on resin composite wear. Am J Dent 1995; 8: 249 – 252.
11- Jackson RD, Morgan M. The new posterior resins and a simplified placement technique. J Am Dent Assoc 2000; 131: 375 - 383.
12- Lutz F, Krejci I, Barbakow F. The importance of proximal curing in posterior composite resin restorations. Quint Int 1992; 23: 605 – 609.
13- Ericson D, Derand T. Increase of in vitro curing depth of class II composite resin restorations J Prosthet Dent 1993; 70: 219 – 223.
14- Leinfelder KS. A conservative approach to placing posterior composite resin restorations. JADA 1996; 127: 743 – 8.
15- Versluis A, Douglas W, Cross M, Sakaguchi RL. Does an incremental filling technique reduce polymerization shrinkage stress? J Dent Res 1996; 75: 871 – 878.
16- Bertolotti RL, Laamanen H. Bite-formed posterior resin composite restorations, placed with a self-etching primer and a novel matrix. Quint Int 1999; 30(6): 419 – 422.
17- Wilson NHF, Wastell DG, Norman R.D. Five year performance of high-copper content amalgam restorations in a multiclinical trial of a posterior composite. J Dent 1996; 24: 203 – 210.

Restoratif Materyaller
ve Klinik Uygulamaları

Prof.Dr. Banu Önal
Ege Üniversitesi Dişhekimliği Fakültesi
Diş Hastalıkları ve Tedavisi Anabilim Dalı Öğretim Üyesi

KOMPOZİT İNLEYLER

Yapım şekilleri ile ilk kez 1897 yılında Philbrook tarafından tanımlanmış olan inleyler, ağız dışında hazırlanarak kavitelerine siman aracılığı ile yapıştırılan restorasyonlar olup uygulanan kavitenin boyutlarına göre inley, onley ve overley olarak adlandırılırlar.

İnleyleri kullanılan malzemeye göre metal, porselen ve kompozit inleyler olarak da ayırabiliriz.

İnleylere olan ilgi yirminci yüzyılın ortalarında diğer dolgu maddelerinin gelişmesi ile azalmıştı. 80'li yıllarda başlayan teknolojik gelişme hastaların doğal, sağlıklı ve estetik görünme arzusu toplumun allerjik ve toksik maddelere karşı bilinçlenmesi özellikle inleyleri yeniden gündeme getirmiş ve böylece çabuk, kolay ve standart uygulanabilir inley sistemlerinin gelişmesine neden olmuştur.

Kompozit inley endikasyonları

Genel olarak inleyler mod inley olarak premolarlarda ve molarlarda uygulanabilir.

- Onley ve Overleyler premolarlarda uygulanır, molar dişlerde ise ancak taşıyıcı tuberkülün kavite içine dahil edilmediği durumlarda uygulanmalıdır.
- Amalgama karşı aşırı duyarlılık veya allerjik reaksiyon gösteren hastalar.
- Ağzında farklı metallerden yapılmış restorasyonların olduğu ve galvanik akımın meydana gelebileceği vakalar.
- Estetik kriterlerin ön planda olduğu vakalar

Kompozit inleylerin kontraendikasyonları:

- Ağız hijyeninin yeterli olmadığı hastalar
- Kalan diş dokusunun retansiyon ve direnç için yeterli olmadığı vakalar
- Tuberkül kırıkları
- Bruksizme ve benzeri rahatsızlıklara meyilli hastalar.

İnley sınıflandırması

I.Kavite preparasyonuna göre sınıflandırma

Bir inleyin sınırları, fissürün en alçak noktası ile tüberkül tepesindeki mesafenin üçte birini kapsar. Onleyler ise, kavite sınırları fissür ve tüberkül tepesi arasındaki mesafenin 1/3 'ni aşan dolgulardır . Overleyler de kavite sınırları okluzal yüzü aşarak bukkal veya palatinal yüzeylerin birine veya her ikisine ulaşırlar.

Overley preparasyonunda ayrıca taşıyıcı tüberkülde bir basamak oluşturulur ve böylece buradaki madde kalınlığı arttırılıp, aşınma ve kırılma önlenir. Tutuculuğu artırmak amacıyla kavitelerine parapulper pinler ile fixe edilmiş inleyler ise pinleylerdir.

II.Yapım şekline göre sınıflandırma

İnleyleri yapılışlarına göre direkt ve indirekt olarak ayırabiliriz. Direkt metod günümüzde sadece kompozit inley yapımı içinde uygulanabilir.

III.Kullanılan maddelere göre sınıflandırma

Bu sınıflandırmaya Altın, CoCrMo bazındaki metaller ve altını az metallerin oluşturduğu metal inleylerin yanısıra diş renginde olan kompozit ve porselen inleyler dahildir. Tüm bu maddelerin özellikleri, bu inleylerin yapım şeklini etkilediği gibi endikasyonlarını da etkileyebilir.

Kompozit, porselen ve altın restorasyonlar birbirleri ile karşılaştırıldığında her maddenin avantajı ve dezavantajı mevcut olduğundan madde seçimi çoğu kez kişisel olarak hastaya ve o hastadaki spesifik endikasyona bağlıdır.

Kompozit inleyleri altın ve porselen inleylerle karşılaştırdığımızda maddeler arasında bazı farklılıklar olduğunu izleyebiliriz.

Altın biyolojik uyumu iyi bir madde olmasına rağmen, çok nadir de olsa literatürde altına karşı allerjik reaksiyonlar görülmüştür. Renginden dolayı endikasyonu sadece posterior bölge için geçerlidir Altın zamanla korozyona uğramaz ve diş rengini etkilemez. Altının en büyük dezavantajı ise yüksek fiyatı ve estetik olmayan görünümüdür.

Porselen biyolojik uyumu çok iyi bir madde olup ağız içinde kimyasal bir etkisi yoktur. Zamanla renklenmeye uğramazlar ve estetik açıdan son derece tatminkardırlar. Sertliği minenin sertliğine aşağı yukarı eşittir. Dolayı-

sıyla basınca, abrazyona ve çekme kuvvetlerine karşı dayanıklı bir maddedir. Ancak gerilme kuvvetlerine karşı az dayanıklıdır.
Kompozitler inley maddesi olarak değerlendirildiklerinde; basınca, abrazyona ve çekme kuvvetlerine karşı dirençleri altın ve porselen inleylerin çok altındadır. Kompozit inleylerin yeni jenerasyonları her ne kadar geliştirilmişse de polimerizasyon büzülmesi ve dolayısıyla kenar sızıntısı istenmeyen özelliklerdir. Ayrıca çok nadirde olsa kontaktdermatite neden olabilirler. Diş renginde olduklarından estetik açıdan tatminkar olsalar da zamanla renklenebilirler. Diğer inley malzemelerine göre avantajları okluzal yüzeylerin iyi modelaj edilebilmesi, geniş ve derin preparasyonlar gerektirmemesi ve adesiv teknik ve yapıştırıcı kompozit simanlar ile diş sert dokullarına iyi yapışabilmesidir.

Kompozit inleyleri polimerizasyon tipine göre ve kompozit tipine göre de sınıflandırabiliriz.

Polimerizasyon tipine göre ;
• Yüksek polimerizasyon: Polimerizasyon yüksek ısı, ışık ve basınçla sağlanır (örnek: SR Izosit)
• İkincil polimerizasyon: Işık ve ısı ile polimerizasyon sağlanır. (örnek: Colténe Brillant Aesthetic Line)
• Geleneksel polimerizasyon: Bu sistemde sadece bir şekilde polimerizasyon sağlanır örneğin EOS sisteminde ışık
Kompozit tipine göre;
• Mikrodolduruculu kompozit : SR Izosit
• İnce grenli hibrit kompozit: Colténe Brillant
• Kalın grenli kompozit: Kulzer
Preparasyon
İnley kavitelerinin duvarları biribirine paralel olmalıdır. Duvarlar yukarı doğru hafifçe genişleyebilirler. Ancak çok genişlerlerse tutuculuk sağlanamaz ve sorun yaratabilir. Preparasyonda undercutların olmamasına da dikkat edilmelidir. Amalgam dolguda dar açı olan gingivobukkal ve gingivopalatinal açılar inleylerde 90Ɣ olmalıdır. Aksiyal duvarlar 6° konik prepare edilmeli ve aksiyal duvarlar arasındaki minimum genişlik 2 mm olmalıdır. Kompozit inley preparasyonunda kavitenin iç duvarlarının köşeleri yuvarlatılmalıdır (Resim 1). Metal inleylerin tersine kompozit inleylerde kavite kenarına bizotaj uygulanmaz; çünkü özellikle kompozit inleylerde kalınlığı az kenarlar kırılmaya elverişlidir. Preparasyon kenarlarında keskin sınırlar oluşturulmamalıdır. İnleyin dayanıklılığı için kalınlık 2 mm'den az olmamalıdır.

Direkt kompozit inley uygulaması

Direkt kompozit inleylerin yapılışında preparasyon sonrası kavite içine kaide maddesi yerleştirildikten sonra dişe şeffaf bir polietilen matriks ve kama takılır. Daha sonra kavite içine agar-alkol esaslı bir lak sürülür, bu lakın amacı kompozit materyalinin kaviteye yapışmasını önlemektir. Kaviteye kompozit koyulup çeşitli yönlerden ışık verilerek sertleştirilir. Kompozit sertleştikten sonra inley kaviteden çıkarılır, eksik yerleri tamamlanır, fazlalıklar alınır. Son olarak kullanılan kompozit sisteme özgü inley fırınında inley polimerizasyona tabi tutulur (~5 dak.). Bu esnada inley ısı ve basınç etkisiyle tekrar polimerize olur (Resim 2). Kompozit inleylerin kompozit maddesinde dağılan faz genelde mikro kolloidal seramik ve sinterize edilmiş mikro kolloidal seramik partikülleridir. Direkt kompozit inleylerin posterior kompozitlere göre avantajları kompozit inleylerin iki kez polimerizasyona tabi tutulması ve dolayısıyla polimerizasyon kontraksiyonunun daha az ve mekanik özelliklerinin daha iyi olmasıdır. Ayrıca inleylerde aproksimal ve gingival bölgelerde polisaj imkanı bulunur (Resim 3).

İndirekt kompozit inley uygulaması:

İndirekt inleyler, kavite preperasyonu sonrasında ölçü alınıp ve model hazırlanıp laboratuarda model üzerinde hazırlanırlar (Resim4).



Resim 1: İnley preparasyonu



Resim 2: Polimerizasyon sonrası direkt kompozit inley

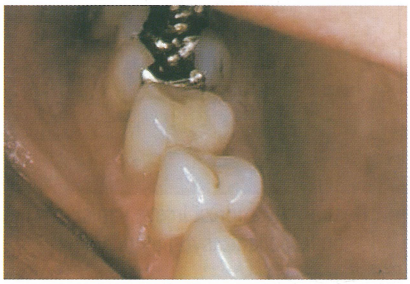

Resim 3: Üst ikinci premolar dişe uygulanmış bir direkt kompozit inley

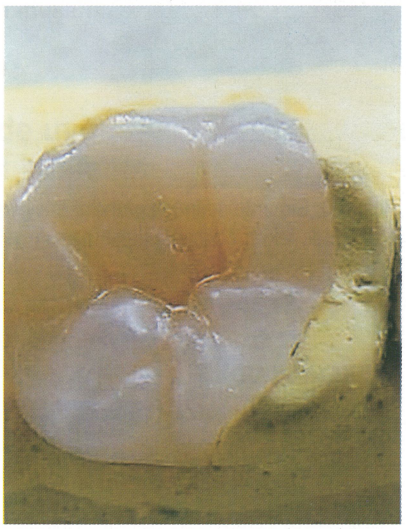

Resim 4: Alçı model üzerinde indirekt kompozit inley

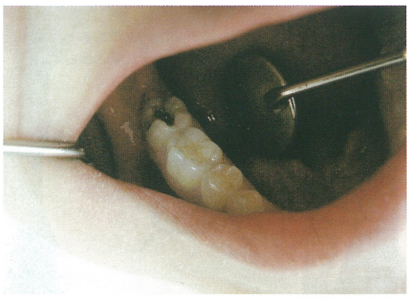

Resim 5: Alt birinci molar dişe uygulanmış indirekt kompozit inley.

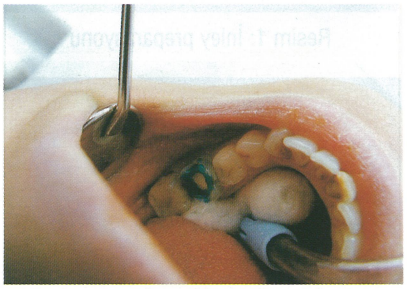

Resim 6: İndirekt kompozit inley simantasyonu: Adesiv yapıştırma tekniğinde asitlenmiş alt birinci molar diş

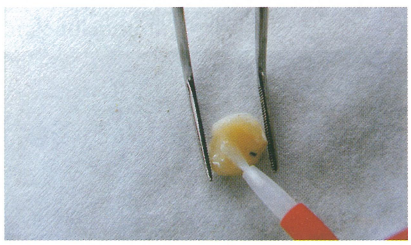

Resim 7: Kompozit inleye yapıştırma öncesi silanizasyon uygulaması

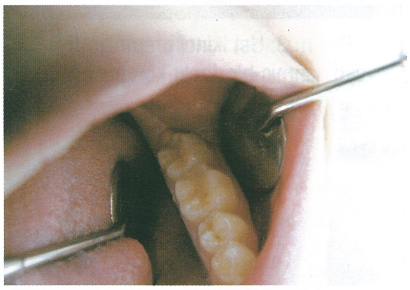

Resim 8: Simante edilmiş kompozit inleye ağız içinde tekrar polisaj uygulanması

Kompozit inleylerin indirekt uygulanmasındaki amaç inleyin polimerizasyon sırasındaki büzülmesini azaltmaktır. İndirekt çalışma tekniğinde kompozit inleyin polimerizasyon büzülmesi restorasyonun laboratuar aşamasında oluşur, daha sonra oluşacak büzülme simantasyon sırasında yapıştırıcı rezinde meydana gelir ve kompozit inleyin polimerizasyonu esnasında meydana gelen büzülmeden daha azdır. İndirekt çalışma tekniği polimerizasyon büzülmesini azaltmanın yanısıra polimerde artakalan reaksiyona girmemiş artık monomerlerin miktarını da azaltmış olur. Böylece kompozit inleyin mekanik özellikleri (özellikle mikroporoziteler, renklenmeler ve çiğneme kuvvetlerine karşı direnç) ve marjinal adaptasyon iyileştirilmiş olur (Resim 5).

Simantasyon:

Gerek kompozit inleyler, gerekse porselen inleyler günümüzde özel yapıştırıcı kompozit simanlar ve adeziv teknik yardımıyla simante edilir (Resim 6). Sadece porselen inleylerde yapıştırma öncesi porselen inleyin iç yüzü Hidroflorik asit ile 60 saniye etchinglenir. Böylelikle meydana gelen mikroporositeler porselen ve yapıştırıcı kompozit arası bağlanmayı daha da kuvvetlendirir.

İndirekt restorasyonların yapıştırılmasında tavsiye edilen yapıştırıcı siman kalınlığı 25 µm veya daha azdır.

Özel yapıştırıcı kompozit siman cam içerikli veya mikrofiller içerikli olabilir. Bu tür simanların kullanılmasındaki nedenlerden biri rutinde kullanılan simanların opak olup porselen veya kompozit inleyin rengini ve şeffaflığını bozmasıdır. Kavitelerine bu şekilde adapte edilmiş kompozit inleylerde



Resim 9: Alt birinci molara uygulanmış indirekt kompozit inley.

mikrosızıntının diğerlerine göre anlamlı olarak daha az olduğu görülmüştür.Yapıştırıcı kompozit simanların akıcılıkları yüksek olup sertleşme mekanizmaları hem kimyasal benzoyl peroxid amin ile, hem de fotoaktivasyon ile, yani ışıkla gerçekleşir. Bu tür simanlar her iki mekanizmadan yararlandıkları için bunlara "dual cure", ikili polimerize olabilen simanlar denir. Böylece inleyin iç bölümündeki kompozit siman kimyasal olarak sertleşirken, kenarlarındaki komposit ışık ile polimerize olabilir.

İnley ve yapıştırıcı kompozit siman arasındaki bağı daha da kuvvetlendirmek amacıyla inleylerde silanizasyon uygulanır (Resim 7). Silanlar silisyum oksit bağları ile cam porselenin silisyum atomlarıyla reaksiyona girerken organo grupları ile kompozit polimerine bağlanırlar. Silanlar eğer su ile karışırlarsa, bir oligomer oluştururlar ve yapışma özelliklerini kaybederler. Bu yüzden ortamın kuru olmasına dikkat edilmelidir.

Kompozit inley kavitesine simante edildikten sonar ağız içinde tekrar bir polisaj uygulanmalıdır (Resim 8). Bu şekilde adapte edilmiş kompozit inleyler uzun süreli başarılı klinik sonuçlar verebilir (Resim 9).

KAYNAKLAR

1.Bergmann P, Noack M , Roulet J F :Marginal adaptation in the glass- ceramic inlays adezively luted with glycerine gel. Dental Research 1991; 11: 839-42.
2. Dentzfeldt A, Asmussen E :A Comparison of Accuracy in
Seating an Gap Formation for Three Inlay/Onlay Techniques.Operative Dentistry 1990; 15:129-135.
3. Karakaya,Ş, Özer,F : Posterior bölgede indirect uygulanan estetik inley sistemleri Dişhekimliğinde Klinik Dergisi
1999; 13, 1,
4. Merberk B , Inokoshi S , Noali M ,Lambrechts P, Poulet
S F: Marginal adaptation of four tooth coloured inlay systems in vitro. J Dent 1992; 20:18-26.
5.Noack M , Roulet J F :Tooth colored inlays.Current Opinion in Dentistry 1991;1:172-178.
6.Önal B :Restoratif Dişhekimliğinde Maddeler Bilgisi E Ü Dişhek Fakültesi Yayınları No 15, Bornova İzmir 2001; 123-145
7. Önal B, Diekwisch T : Inley ve Overlay uygulamalarında Waxing On tekniğinin tanıtılması Oral Dişhekimliği Dergisi 1989;6: 46-49.
8.Önal B : Farklı simanlar ile yapıştırılmış kompozit inleylerin kavite adaptasyonunun tarama mikroskobu ile incelenmesi. E.Ü.Dişhek. Fak. Dergisi 2000; 21: 32-37.
9.Siebert G K ,Önal B :Üç farklı kompozit ve üç farklı seramik sistemleri ile yapılan restorasyonların preparasyon sınırlarının in vitro olarak incelenmesi Oral Dişhek. Fak. Dergisi 1992; 1: 28-30.

Devir değişti!

tek seansda muayenehanede uygulanan yumuşak ve sert besleme maddeleri



Ufi Gel hard

muayenehanede uygulanan sert besleme maddesi

- tek seansta, tamamen hasta yanında besleme yapılabilmesi
- düşük miktarda ısı oluşması
- metilmetakrilat içermemesi
- tatsız ve kokusuz olması
- sabit estetik rengi
- protezle daimi ve sıkı yapışma sağlaması
- hassas uyum için mükemmel akışkanlık özellikleri

Kartuş olarak da mevcut



Ufi Gel P

muayenehanede uygulanan, -daimi, yumuşak, a-silikon esaslı besleme maddesi

- kısa sürede komple elastik besleme - muayenehanede veya laboratuvarda
- eşsiz adeziv - protez ve besleme arasında olağanüstü sıkı bağlantı
- doku ile uyumlu (metakrilat ihtiva etmez), tat ve kokusu rötr
- renkler kalıcı ve estetik - renk uyumu özelliği
- protezin tam oturması için olağanüstü adaptasyon özellikleri

www.voco.com

Tanıtım Yetkilisi:

Türkiye:	Bekir Görgün	Tel: 0.532 362 52 77 Faks: 0.266 718 80 43
Ankara:	Yüksel Bozkurt	Tel: 0532 770 72 93
İstanbul:	Çiğdem Görgün	Tel: 0532 366 23 97

P.O.B. 767 • 27457 Cuxhaven/Germany • Tel. + 49 (47 21) 7 19 - 0 • Faks +49 (47 21) 7 19 - 1 40

VOCO

Araştırmada yaratıcılık

Prof.Dr. Funda Çalışkan Yanıkoğlu
Marmara Üniversitesi Dişhekimliği Fakültesi
Diş Hastalıkları ve Tedavisi Öğretim Üyesi - Dekan

GÜNÜMÜZ TEKNOLOJİSİNİN KOMPOZİT MATERYALLERE OLAN KATKISI VE KLİNİK PERFORMANSA OLAN ETKİSİ

İlk zamanlarda geliştirilen posterior kompozitler yüzeylerinin düzgünlüğüne rağmen kırılganlıkları nedeniyle sınırlı kullanılmışlardır (Vanherle, 1985; Collins ve ark., 1998). Kompozitlerde doldurucu sistemlerin mikrondan küçük ölçülerde oluşu aşınmayı oldukça azaltmaktadır (Leinfelder&Roberson, 1983). 1 yıllık bir klinik çalışma kontakt alanlarda mineden daha hızlı aşınmalar (Pesun, 2000), okluzal kontak bölgelerde 6 aylık sürede 35-80 mikrometre, 1 yıl sonunda 60-140 mikrometrelik aşınmalar tespit etmiştir (Roulet, 1988). Okluzal restorasyonlarda uzun dönem klinik çalışmalarla yılda 100-150 mikrometrelik yüksek aşınma ve sekonder çürük oranları bulunmuştur (Dietschid ve Spreafico, 1997; Garber ve Goldstein, 1994; Leinfelder ve Roberson, 1983). Browning ve arkadaşları Klas 5 tipi lezyonlarda hibrid ve mikrofil rezin arasında 24 aylık bir takip sonunda tutuculuk açısından fark olmadığını görmüş ve rezinin sertliğinin tutuculukta rol oynamadığını belirtmiştir (Browning, 2000). Fried ve ark. (1995) Klas 2 kompozit dolgularla ilgili kırılmaları, Gaengler ve ark. (2001) 10 yılda bütün haldeki görülen kırıklar ve dolgu maddesinin bir kısmındaki kırıkların başlangıçta görülen riskler olduğunu bildirmişlerdir. 10 yıllık dayanıklılığın 194 hibrid kompozit dolguda %74.2 oranında görüldüğünü bildirmişlerdir. Erozyon kaynaklı Klas 5 lezyonlarda elastikiyet seviyesi farklı olan mikrofil kompozitler ve küçük parçacıklı hibrid kompozitler arasında tutuculuk açısından fark görülmemiştir (Browning ve ark., 2000).

van Dijken (1986) 6 yılda Adaptic, Profile, Silar, Isopast, Durafill, Miradapt, DRS gibi konvansiyonel, hibrid ve mikrofil rezinlerin dış renklenmelerinde farklılık bulmamış, en çok konvensiyonel rezinlerde renk uyumu bildirmiştir. Anatomik formun yetersiz oluşu ile (%41), ağız hijyeni çok iyi de olsa dişeti altına uzanan rezinlerin etrafında subklinik gingivitis her zaman görülmektedir (Mjör, 1981). Nedeni de taramalı elektron mikroskobunda tespit edildiği gibi küçük bakteri birikimleridir. Raskin ve arkadaşları (1999), Klass 1 ve 2 lerle yaptıkları 10 yıllık klinik çalışmada %40-50 oranında gördükleri başarısızlık nedeni olarak proksimal ve okluzal bölgelerdeki aşınmalar ve kontak alanlarındaki azalmayı bildirmişlerdir. Klas 1 ve 2 restorasyonlarda 24 aylık bir klinik değerlendirme posterior ve all-purpose kompozitleri vitalite açısından başarılı bulmuştur (Türkün ve Aktener, 2001). van Dijken (1986) farklı tipteki kompozit materyallerle yaptığı 6 yıllık klinik çalışmada renk değişiminin zamana bağlı olarak meydana geldiğini ve kullanılan materyal tipinin renkleşmeye etkisinin bulunmadığını bildirmiştir. Targis inleyler için başlangıç değerlendirmelerinde %31.4 arasında mükemmel renk uyumu gözlenirken, iyi bir renk uyumu ve renkte hafif değişiklik gözlenen inley oranı %68.6 dır (Resim 1). Klinik değerlendirme sonuçlarında 1 yıllık klinik kullanım sonrasında renk uyumu %25.7 ve yüzey pürüzlülüğü



Resim 1: 36 nolu dişte simantasyon sonrasında MOD Tragis inley.



Resim 2: 1 yıllık klinik kullanım sonrasında 36 nolu dişte MOD Targis inley.

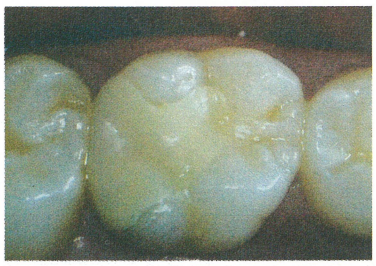

Resim 3: 1 yıllık klinik kullanım sonrasında Targis inleyde oluşan marjinal düzensizlik



Resim 4: Elektron mikroskobu incelemelerinde gözlenen marjinal düzensizlik

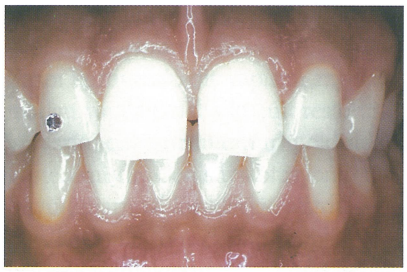

Resim 5a: Ön bölge diastema görülen vaka.



Resim 6a: Eski bir mezyoinsizal kompozit rezinin



Resim 7a: Okluzal aşınması dentine ulaşmış olan küçükazıların,



Resim 5b: Mikrohibrid kompozit rezinle diastema kapatılması.



Resim 6b: Kompozit rezininin yenilenmiş hali.

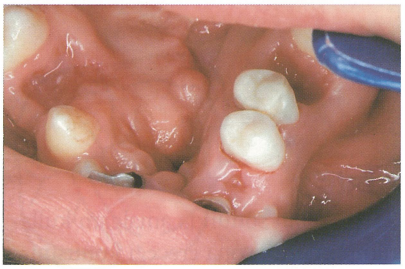

Resim 7b: Hibrid kompozit rezinlerle restorasyonları.

%65.6 için elde edilen skor düşük olmasına rağmen hasta memnuniyeti açısından %48.57 mükemmel renk uyumu ve %88.57 pürüzsüz yüzey elde etmişlerdir (Resimler 2-4) (Kükrer, 2002). Wassel ve arkadaşları da (2000) 5 yıllık kompozit rezin çalışmalarında klinik olarak direktinley tekniğinin konvansiyonel tabakalı yerleştirme tekniğine herhangi bir üstünlüğü olmadığını ortaya çıkarmıştır. Mikrohibridlerde sızıntı packablelara göre daha az görülüp akışkan kompozit kullanımı ile benzer farklılıklar tespit edilmiştir (Leevailoj ve ark., 2001). van Dijken ve arkadaşları (1998) Klass 2lerde yönlendirilmiş büzülme tekniği (kimyasal ve ışıkla sertleşen kompozit rezinlerin kombinasyonları) ile yatay tabakalı dolgu tekniğinin (dişeti seviyesinde şeffaf ışıklı uç ile sertleştirme) kavite iç duvarlarına adaptasyonlarında fark olmadığını tespit etmişlerdir. Klas 2 kompozit rezinlerin 5 ila 17 yıllık başarılarını takip eden klinik çalışmalarda %76 ile 95 oranında başarı, %0.3 ile 1.4 oranında başarısızlık bildirilmiştir (Roulet, 1988).

Ağızçiçinde kalabilen restorasyonlarda Klass, kavitasyon ve izolasyon yöntemine göre bir farklılık gözlenmediği bildirilmiştir. Sürekli gelişim gösteren kompozit rezin teknolojisi klinik uygulamalar açısından olumlu sonuçlar vermektedir (Resimler 5a-7b).

KAYNAKLAR

1. Vanherle G. Overview of the clinical requirements for posterior composites. In: Vanherle G. Smith DC (eds) Posterior composite resin dental restorative materials. St.Paul. Peter Szulc Publishing 1985:21-40.
2. Collins CJ, Bryant RW, Hodge K-LV. A clinical evaluation of posterior composite resin restorations:8-year findings. J Dent 1998;26:311-7.
3. Leinfelder KF, Roberson TM. Clinical evaluation of posterior resins. Gen Dent 1983;31:276-281.
4. Pesun IJ, Olsan AK, Hodges JS, Anderson GC. In vivo evaluation of the surface of posterior resin composite restorations: A pilot study. J Prosthet Dent 2000;84:353-9.
5. Roulet JF. The problems associated with substituding composite resins for amalgam:A status report on posterior composites. J Dent 1988;16:101-113.
6. Dietschi D, Spreafico R. Adhesive metal free restorations. Current concepts for the esthetic treatment of posterior teeth. Quintessence publishing, Chicago, 1997.
7. Garber DA, Goldstein RE. Porcelain and composite inlays and onlays. Esthetic posterior restorations. Quintessence publishing, Chicago, 1994.
8. Browning WD, Brackett WW, Gilpatrick BO. Two year clinical comparison of a microfilled and a hybrid resin-based composite in non-carious Class V lesions. Oper Dent 2000;25:46-50.
9. Fried KH, Hiller KA, Schmalz G. Placement and replacement of composite restorations in Germany. Oper Dent 1995;20:34-38.
10.Gaengler P, Hayer I, Montag R. Clinical evaluation of posterior composite restorations. The 10-year report J Adhesive Dent 2001;3:185-194.
11.van Dijken JWV. A clinical evaluation of anterior conventional, microfiller and hybrid composite resin fillings. A 6-year follow up study. Acta Odontol Scand 1986;44:357-367.
12.Mjör IA.Placement and replacement of restorations. Oper Dent 1981;6:49-54.
13.Raskin A, Michotte-Theall B, Vreven J, Wilson NHF. Clinical evaluation of a posterior composite 10-year report. J Dent 1999;27:13-19.
14. Türkün ŞL, Aktener OB. Twentyfour-month clinical evaluation of different posterior composite resin materials. JADA 2001;132:196-202.
15.Kükrer D. Targis inleylerin klinik performansının ve marjinal adaptasyonunun incelenmesi. Doktora tezi, İstanbul, 2002.
16.Wassell RW, Walls AWG, McCabe JF.Direct composite inlays versus conventional composite restorations.%-year follow-up. J Dent 28(2000):375-382.
17.Leevailoj C, Cochran MA, Matis BA, Moore BK, Platt JA. Microleakage of posterior packable resin composites with and without flowable liners. Oper Dent 2001;26:302-307.
18.van Dijken JWV, Hörstedt P, Waern R. Directed polymerization shrinkage versus a horizontal incremental filling technique:Interfacial adaptation in vivo in Class II cavities. Am J Dent 1998;11(4):165-172.

Prof.Dr. Alev Önen
Hacettepe Üniversitesi Dişhekimliği Fakültesi
Diş Hastalıkları ve Tedavisi Anabilim Dalı

GÜNÜMÜZDE AMALGAM

GİRİŞ

21. yüzyılın sonunda amalgam kullanımının artık sona ereceği konusundaki görüşlerin gerçeği yansıtmadığını görmekteyiz.

Amalgamın estetik olmayan görüntüsü, dişe bağlanma gibi bir özelliğinin olmayışı, civanın olası toksisitesi, diğer materyallerin çok yönlü işlevi bu ucuz ve uzun ömürlü materyalden uzaklaşılmasına yol açmıştır.

Avantaj ve dezavantajları ile birlikte amalgama birçok uygun alternatif vardır.

Bu materyallerin birçoğu yeni olmakla birlikte kompozisyonu, yerleştirme ve bitirme yöntemi açısından önemli gelişmelerin kaydedildiği de görülmektedir.

Ancak günümüzde, amalgam ömrü ve tekniğindeki kolaylık nedeniyle, en uygun restorasyon materyali olma özelliğini sürdürmektedir.

AMALGAM ALAŞIMININ KOMPOZİSYONU

1960 lara dek bakır oranı %6 yı geçmeyen düşük bakır alaşımlı ya da geleneksel amalgamların varlığı bilinmekteydi. Küresel partiküllerin geleneksel talaş kesimli alaşıma eklenmesiyle, daha fazla miktarlarda bakır alaşımda yer almış ve bakır içeriği yüksek amalgamlar geliştirilmiştir.

Günümüzde kullanılan alaşımlar, gümüş (%40-70) kalay (%12-30) ve bakır (%12-30) dan oluşmaktadır. Aynı zamanda bu alaşımlarda indiyum (%0-4), paladyum (%0.5) ve çinko (%1 e kadar) da yer alabilir.

Çinko amalgamın klinik başarısını arttırır. Ancak, çinko oksidasyonu önler gibi görünmekle beraber, nemle karşılaştığında amalgamın geçikmiş ekspansiyonuna neden olmaktadır. Bu olgu klinikte hastada postoperatif ağrı, amalgam dolguda korozyonla sonuçlanır.

Çinko içermeyen amalgamların seçimi ekspansiyondan kaçınma amaçlı olmaktadır. Birçok üretici firmanın alaşımında çinkonun yer almadığı görülmektedir.

Alaşım civa ile karıştırıldığında amalgam oluşur. Amalgam talaş kesimli düzensiz partiküller, küçük küremsi partiküller, ya da bu iki partikülün birleştirildiği formlardan oluşmaktadır. Amalgamın klinik uygulamasında bileşimi, partikül şekilleri ve boyutları etkili faktörleri oluşturmaktadır.

Küresel partiküller kondensasyona daha az direnç gösterir, böylece de kavite duvarlarına daha kolay bir şekilde adapte olur. Ancak küresel partiküllerden oluşan amalgam restorasyonlarda daha fazla kenar sızıntısı olduğu da bildirilmektedir.

Son yıllarda kliniklerde %90 ın üstünde bir oranda yüksek bakır içerikli amalgamlar kullanılmaktadır. Bu tercihteki temel nedenler erken dayanıklılık, düşük creep (akma) değerleri, korozyon ve kenar kırıklarına dayanıklılık gösterme şeklindeki avantajlardan kaynaklanmaktadır. Örnek amalgamlar; Tytin (Kerr), Valiant (L.D.Caulk), Dispersalloy (Johnson & Johnson), Permite (SDI).

AMALGAM RESTORASYONLARDA KONSERVATİF KAVİTE PREPARASYONLARI

Yüzyılı aşkın bir süredir "extension for prevention" (koruma için genişletme) dişhekimliğinin ayrılmaz bir parçasıydı. Bu kavram sağlam diş dokusunun uzaklaştırılması ilkesine dayandığı için, günümüzde tam olarak kabul edilmemektedir.

Materyal ve tekniklerin gelişimine paralel olarak koruyucu yöntemlerle, kavite preparasyonlarının kombinasyonu şeklindeki uygulamalar güncelleşmiştir.

Bugün standart kavite dış sınırları formununun kullanılmadığı preparasyonlar benimsenmektedir. Çürükten korunma amacıyla, tüm fissürlerin kavite preparasyonu kapsamına alınması artık istenmemektedir. Dentine kadar uzanan bir preparasyon gerektiren bir fissur çürüğünün olduğu bölgeye restorasyon materyali yerleştirilip, çürük atağına karşı diğer fissurler de "fissur sealent" (fissur örtücü) ile korunmalıdır.

Aproksimal çürük lezyonları, marginal sırtı içine alan ancak okluzal yüzeyi kapsamayan, proksimal slot restorasyonlarla tedavi edilebilir.

Daha küçük çaplı frezlerin kullanılması sonucu, preparasyonun sadece çürük ve zayıflamış mine ve dentinin uzaklaştırılmasına doğru yönlendirilmesi, fissur örtücülerle destek, gele-

neksel yöntemlere göre daha fazla diş yapısının korunmasını sağlar.
Kaspı koruyarak, diş yapısını zayıflatmadan yapılan, daha küçük restorasyonların, daha uzun ömürlü oldukları gösterilmiştir. Geniş restorasyonlarda, büyük marjinal kırıklar ve restorasyonun kaybı ile sonuçlanan problemlerle karşılaşılmaktadır.
Class I okluzal restorasyonlarda; Primer çürükte okluzal restorasyon için materyal olarak amalgam seçilmişse, kavitenin sınırları çürüğün boyutlarına göre kararlaştırılmalıdır.
Çürük teşhis edilen bölgede frez penentrasyonu mine-dentin bağlantısına kadar yapılmalıdır. Preparasyon çürüğün tamamı uzaklaştırılıncaya dek genişletilip, derinleştirilmelidir.
Çürük içermeyen fasiyal, lingual veya aproksimal bölgelere doğru fissürleri genişletmeye gerek yoktur. (Şekil 1)
Preparasyon, çürük olarak tanımlanmamış okluzal fissürlerin içine kadar uzanırsa, olabildiğince dar sınırlı bir fissür eliminasyonu yapılmalıdır. Bu amaçla çok küçük frezler, örneğin 1/4 nolu rond frez (0.5mm çapında) ve 329 numaralı armut biçiminde frez (0.6mm çapında) kullanılmalıdır.
Küçük frezler kullanıldığında, küçük kondenser ve küçük karver'lar kullanılmalıdır.
Aproksimal çürüklerde eğer mümkünse slot tip preparasyonlar yapılmalıdır.
Class II restorasyonlarda; okluzalde kasplar arası mesafenin en fazla 1/4 ü kadar bir okluzal ekstansiyonda, özel bir retansiyon gerekmez. Sınırları dar bir okluzal preparasyonda, preparasyonun proksimal kısmında ise retansiyon gerekebilir.
Slot preparasyonlarda proksimal retansiyonlara daha fazla gereksinim vardır, buradaki retansiyon olukları gingival duvardan okluzale doğru kavite ve diş yüzeyinin marjinine kadar uzanır (Şekil 2).

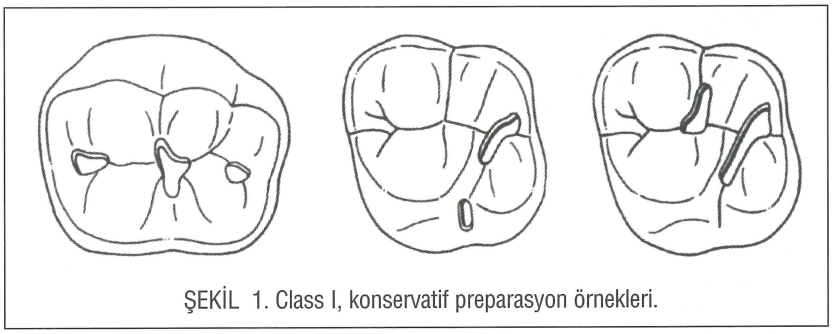

ŞEKİL 1. Class I, konservatif preparasyon örnekleri.

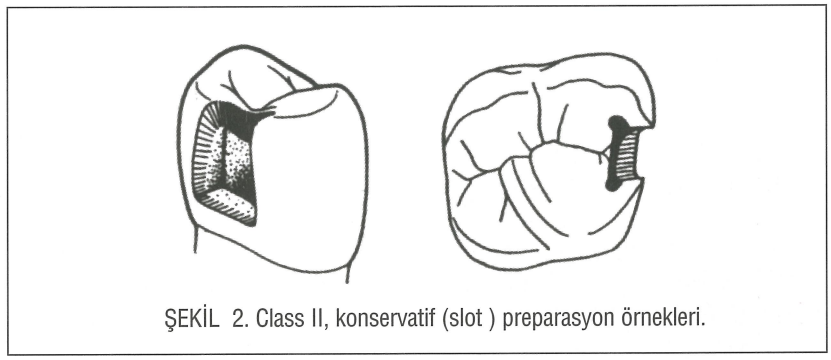

ŞEKİL 2. Class II, konservatif (slot) preparasyon örnekleri.

AMALGAM BONDING

Bilindiği gibi, geleneksel "copal resin varnish" (kavite lak) diş-dolgu arasındaki aralığı örtücü, sızıntıyı azaltıcı, dentin tübüllerini kapatıcı bir fonksiyon görmektedir. Laklar ağız sıvılarından etkilenir böylece de ömrü kısalır.
Düşük bakır oranlı amalgamların korozyon ürünleri ile arayüzeydeki aralığı doldurarak, bu sorunu azaltması sözkonusudur.
Yüksek bakırlı amalgamlarda korozyon olgusu sınırlıdır, oluşması çok zaman alır, bununla beraber kısmen örtücü bir fonksiyonu da vardır.
Rezin bonding sistemler mikrosızıntıyı azaltıcı amaçlı olarak, lakların yerini almaya başlamıştır.
Amalgam bonding sistemleri amalgamın amalgamla, amalgamın mine-dentinle ve amalgamın metallerle bağ oluşturabilmesi amacı ile geliştirilmiştir. Örnek= Amalgabond Plus (Parkell), Alloybond (SDI).
Bonding sistemlerin amalgamın dişe bağlanmasındaki etkinliği çok uzun süreli denenmemekle birlikte, klinik çalışmaların sonuçları oldukça başarılıdır. Etkili bir retansiyon oluşturdukları kanıtlanmıştır.
Amalgam bonding sisteminin dişe bağlanmasındaki mekanizma, kompozit rezinin mine ve dentine bağlanmasındakinin aynıdır.Bonding ajanının amalgama bağlanması ise kimyasal olmaktan çok mekaniktir.
Bu sistemler sayesinde, mekanik retansiyon yöntemleri, dişe olası bir ek zarar getiren pin, amalgapin gibi uygulamalara gerek kalmıyacağından söz edilebilir.
Mekanik retansiyona gerek kalmadığında daha fazla sağlam diş yapısının yer aldığı, kavite preparasyonu planlamaları yapılabilir.
Sözkonusu sistemlerin kasp kırıklarına karşı bir dayanıklılık sağladığı düşünülmektedir. Ancak devam eden klinik çalışmalar sonuçlandığında tam bir değerlendirme yapılabilecektir.
Diğer bir avantajları da restorasyon sonrası dişteki hassasiyeti azaltmaktır.
Amalgam bonding ile yerleştirilen amalgam restorasyonlarda en azından başlangıçtaki diş hassasiyeti engellenebilmektedir.
Amalgamın altında, sadece postoperatif hassasiyeti önlemek için amalgama özel olmayan herhangi bir dentin adezivde kullanılabilir. Dentin adezivler hibrid tabaka ve rezintag'ları oluşturma özellikleri ile dentini iyi bir şekilde örtmektedirler.

AMALGAMIN BİYOUYUMLULUĞU

Amalgamın sağlık üzerindeki etkileri söz konusu olduğunda konuya iki şekilde yaklaşmak gerekir. Amalgamın yerleştirildiği hastalar, amalgamı yer-

leştiren ve söken hekim ve yardımcıları.

Amalgama karşı olan gruplar, amalgamın birçok sağlık sorununun nedenini oluşturduğunu öne sürmüşlerdir. Nörotoksisite, böbrek disfonksiyonları, doğumsal defektler, immun sistem yetersizliği gibi. Basında yer alan haberlerden etkilenen halkın ilgisi amalgam konusuna çekilmiştir. Hastaların amalgam dolgularının sökülmesi, yeni bir amalgam dolguya izin vermeme şeklinde istekleri olmaktadır.

Toksik etkiyi yaratan yüksek dozlardaki civadır. Amalgam dolgudan serbestleşen minimal miktardaki civanın insan vücudunda sözkonusu toksisiteyi oluşturacak bir doz olmadığı saptanmıştır.

Multiple sclerosis gibi nörolojik hastalıklarda, amalgamların sökülmesinin yararlı olacağı görüşü gerçek dışıdır. Gerçek olan bir husus ise amalgam söküldükten sonra hastanın kan civa seviyesinin artmasıdır.

Bilimsel çalışmalarda, amalgam kaynaklı sağlık sorunları açısından sağlam, güvenilir kanıtlar bulunamamıştır.

Bazı çalışmalar hastaların amalgam kaynaklı problemlerinin psikosomatik tabiatta olduğunu göstermiştir.

Karşıt ve yeni bir kanıt olmadığı sürece dişhekimlerinin hastalarına "amalgam zararlıdır, amalgamların sökülmesi sağlık açısından yararlıdır" şeklinde görüş bildirmeleri etik olarak sakıncalar oluşturabilir.

Dünyadaki diğer materyallerde olduğu gibi civa uygun şekilde kullanılmadığı takdirde tehlike oluşturacak bir potansiyele sahiptir. Bu nedenle civanın gümüş-kalay alaşımı ile reaksiyonunu komple bir şekilde oluşturarak ağız içine yayılmaması çok önemlidir. Reaksiyon tamamlanınca, çok minimal bir civa serbestleşmesi olabilecektir ki bu da sağlığı etkileyecek boyutlardan uzaktır.

Civanın vücuda girmesi için ağızda dolgu maddesi olarak yer alması da gerekmez, çünkü civa vücuda hergün girebilmektedir.

Günlük hayatta civa vucuda su, hava, yiyecekler yoluyla alınmaktadır. Normal şartlarda civa biyokimyasal işlemlerlerini sürdürerek atılmaktadır. Seviyesi çok düşük olduğu içinde civa toksisitesi için bir tedavi gerekmez.

Burada civa hipersensitivesinin daha önemli olduğu, zaman zaman potansiyel bir tehlike oluşturduğu konusuna dikkat çekmek gerekir. Ancak bu duyarlılığın tanımlandığı hasta sayıca çok değildir ve reaksiyonlarda çok hafif seyreder. Belirtiler ekzamatöz reaksiyonlar veya lichenoid lezyonlar şeklindeki ağız lezyonlarıdır.

KAYNAKLAR

1. Demaree NC, Taylor DF. Properties of dental amalgam from spherical alloy particles. J Dent Res. 1962; 41: 890-906.
2. Innes DBK, Youdelis WV. Dispersion strengthened amalgam. J Cand Dent Assoc. 1963; 29: 587-593.
3. Osborne JW, Norman RD. 13 year clinical assesment of 10 amalgam alloys. Dent Mater. 1990; 6: 189-194.
4. Letzel H, van't Hof MA, Marshall GW, Marshall SJ. The influence of the amalgam alloy on the survival of amalgam restorations: a secondary analysis of multiple controlled clinical trials. J Dent Res. 1997; 76: 1787-1798.
5. Mc Cabe JF, Walls AWG. Applied Dental Materials. Blackwell Science. 2000: 157-166.
6. Yamada T, Fusayama T. Effect of moisture contamination on high cooper amalgam. J Dent Res. 1981; 60: 716-723.
7. Osborne JW, Howell ML. Effects of water contamination on certain properties of high cooper amalgams. Am J Dent. 1994; 7:337-341.
8. Mahler DB. The amalgam-tooth interface. Oper Dent. 1996; 21(6): 230-236.
9. Tyas MJ, Anusavice KJ, Frencken JoE, Mount Gj. Minimal intervention dentistry a review. Int Dent J. 2000; 50: 1-12.
10. Osborne JW, Summitt JB. Extention for prevention: is it relevant today? Am J Dent. 1998; 11: 189-196.
11. Berry TG, Summith JB, Chung KH, Osborne JW. Amalgam at the new millennium. J Am Dent Assoc. 1998; 129: 1547-1556.
12. Baum L, Phillips RW, Lund MR. Textbook of Operative Dentistry. Philadelphia, Saunders. 1995: 291-318.
13. Summit JB, Osborne JW, Burgess JO, Howell MI. Effect of grooves on resistance form of Class 2 amalgams with wide occlusal preparations. Oper Dent. 1993; 18: 42-47.
14. Summitt JB, Osborne JW, Burgers JO. Effect of grooves on resistance / retention form of Class 2 approximal slot amalgam restorations. Oper Dent. 1993; 18: 209-213.
15. Dayangaç GB. Kompozit Rezin Restorasyonlar Ankara, Güneş Matbaası. 2000: 38-39.
16. Burke FJT, Malik R, Lamb JJ. Treatment of dentinal hypersensitivity using a dentine bonding system. Int Dent J. 2000; 5: 283-288.
17. dall' Orologica GD, Malferrari S. Desensitizing effects of Gluma and Gluma 2000 on hypersensitive dentin. Am J Dent. 1993; 6: 283-286.
18. Mahler DB. The amalgam-tooth interface. Oper Dent. 1996; 21: 230-236.
19. Craig RW, Ward ML. Restorative Dental Materials. St Louis, Mosby. 1997: 232-236.
20. Sandborgh-Englund G, Elinder C, Langworth S, Schutz A, Ekstrand J. Mercury in biological fluids after amalgam removal. J Dent Res. 1996; 77: 615-624.
21. Osborne JW, Albino JE. Psyhological and medical effects of mercury intake from dental amalgam. A status report for the American Journal of Dentistry. Am J Dent. 1999; 12: 151-156.
22. Osborne JW, Summitt JB. Direct placement gallium restorative alloy: a 3-year clinical evaluation. Quint Int. 1999; 30: 49-53.

ecemis DENTAL

PROCERA®

TÜM SERAMİK SİSTEMİ



Günümüzde hastalar sadece sağlam ve uzun ömürlü restorasyonlar aramamaktadırlar. Artık hastalar estetik faktörleri sağlayan restorasyonların arayışındadırlar. Procera® Tüm Seramik (Nobel Biocare, SE) tüm bu avantajları bünyesinde birleştiren yeni sunulmuş bir sistemdir. Ayrıca bilgisayar yardımlı dizayn ile fabrikasyon ve sadece makine ve robot teknolojisini kullanan Procera® restorasyonları; renk stabilitesi, yüksek saydamlık ve kesin bir adaptasyon sağlar.



AVANTAJLARI

- Geleneksel simantasyon tekniklerinin uygulanabilmesi
- Alttaki lekeli dentisyonun maskelenmesi
- Biokompabilite
- Renk stabilitesi
- Daha fazla estetik
- Metalsiz, sinterize porselen kullanımı
- Bilgisayar destekli fabrikasyon
- Doğal saydamlık
- Kesin adaptasyon
- Karşıt doğal dentisyona karşı düşük madde kalınlığı

ENDİKASYONLARI

Procera® Tüm Seramik Sistemi ağız içindeki tüm pozisyonlardaki kron restorasyonları için endikedir. Ancak diğer tüm seramik sistemlerindeki faktörlere yine de dikkat edilmelidir: parafonksiyonların kontrolü ve eliminasyonu, uyumlu bir oklüzyonun ve kontakt noktalarının sağlanması. Procera® Tüm Seramik Sistemi dahilinde anterior ve posterior çok üyeli köprüler de endikedir. Aynı zamanda Procera® sistemi dahilinde bilgisayar destekli dizayn ile, herhangi bir ihtiyaca göre hazırlanabilen simante edilebilir individüel abudment tasarımı da mümkündür. Procera® individüel abudment ile:

- Bilgisayar teknolojisi sayesinde üstün estetik sağlanır. Açı, taper, bitirme hattı, yükseklik, genişlik ve çapraz-bölüm formuna tamamen siz karar verirsiniz.
- Seramik ve titanyumndan yapılabilir.
- Kazançlıdır, prefabrike abudment almaya gerek yoktur.
- Biokompatibl materyal kullanımı sayesinde uzun dönemli başarılı sonuçlar elde edilir.
- Tüm Nobel Biocare implant sistemleri için uygundur.

FİZİKSEL ÖZELLİKLER

Bir takım klinik çalışmalar sonucunda Procera® aşağıdaki fiziksel özellikleri göstermiştir:

Kırılma yükü	225 kg
Karşıt dentisyonda mine kalınlığı	60 mm
Karşıt dentisyonda altın kalınlığı	4.3 mm
Molarların marjinal açılışı	62 mm
Premolarların marjinal açılışı	55 mm
Yüksek esneklik	601 MPa ± 73 MPa
Fraktür dayanıklılığı	4.48 MPa , mL/2



ecemis DENTAL

Procera® Türkiye

Ecemiş Dental
1485 Sok. No:18/3 Alsancak - İZMİR e- posta: ecemiş2002@e-kolay.net
Tel: +90 232 464 50 66 Mobil: +90 535 338 97 57 Fax: +90 232 464 49 12

Prof.Dr. Sami Büyükgökçesu
İstanbul Üniversitesi Dişhekimliği Fakültesi
Diş Hastalıkları ve Tedavisi Anabilim Dalı

AMALGAM RESTORASYONLARIN BAKIMINDAKİ (CİLA, REMODELAJ, ONARIM, YENİLENME) KRİTERLER VE AMALGAMIN GELECEĞİ

Amalgam restorasyonlar, kavite duvarlarıyla olan ilişkilerinde:
• ya "taşkınlık",
• ya "eksiklik",
• ya da aynı düzlemde "düz bir kenar geçişi" gösterirler.

Yeni bir restorasyonda; kenarların toplam uzunluğu üzerinden ancak üçte biri düz bir kenar geçişine sahiptir, ikinci üçte bir dışa taşkındır, üçüncü üçte bir ise eksiklikler gösterir.

Bir amalgam restorasyonunun klinik yaşamı dolgunun etkin bakımı ile uzatılabilir. Bir dolgunun yarı ömrü bakımsız 4,25 sene ise, bakımla 10,5 seneyi geçer.

AMALGAMLARIN BAKIM PRENSİPLERİ

a) Dolgu maddesinin kenar uyumunu, kontur ve üst yüzey özelliklerini iyice saptayabilmek için; iyi bir ışık, sont ve ayna yardımıyla, dişler iyice kurutularak, ilgili bölgenin iyi bir temizliği ve detartrajı gerekir.

b) Her türlü işlemden önce oklüzal engeller belirlenmeli, materyalin yerleştirilmesindeki sorunlar ortadan kaldırılarak dolgunun fonksiyonu önceden garantilenmelidir.

c) Amalgamın her yerde 2mm. kalınlığında olduğunu belirlemek için radyografik kontroller yapılmalıdır.

d) Döner aletler suyla soğutulmalıdır. Aksi halde, fazla ısınmayla buharlaşan ve dolgu üst yüzeyine çıkan cıva bir yandan korozyona neden olurken bir yandan da restorasyonun kırılma riskini arttırır.

e) Bakım için en uygun el ve motor aletleri seçilerek en iyi çevresel kenar yapısı elde edilmeye çalışılır. Defektin tipi, kavitenin boyutları ve şekli, komşu dişle olan ilişkisi, aletlerin seçiminde etkili olur.

f) Dolgu bakımı yapıldıktan sonra hasta ağız hijyenini daha iyi bir düzeye getirmelidir.

g) Tedavi seçimi her zaman kolay değildir, etap-etap ilerlemek gerekir:
• dişler temizlenmeli,
• oklüzal engeller saptanmalı ve materyalin yerleştirilmesindeki sorunlar ortadan kaldırılmalıdır.

h) Kritik bölgeler tekrar modele edilmeye ve cilalanmaya çalışılmalı ve durum değerlendirilmesi yapılmalıdır.

ı) Sonuca göre ya cila, ya remodelaj, ya da onarım yapılmalıdır.

j) Onarım yapılacak yerin belli olmasından sonra, defektin durumu gözönüne alınarak dolgunun yenilenip yenilenmeyeceğine karar verilmelidir.

RESTORASYONLARIN CİLASI (POLİSAJI)

Tanımlama: Cila, periferik noktaları ve modelajı yeterli düzeyde olan mat (renkleşmiş) veya hafifçe korozyona uğramış(pürtüklü) amalgam yüzeylerinin parlatma işlemidir. Burada amaç sadece estetik görüntüye yardımcı olmak değil, ayni zamanda;
• restorasyon maddesinin ağız boşluğunda karşılaştığı mekanik, kimyasal ve elektrokimyasal olaylara karşı direncini artırmak ve
• bakteri plağı tutunması olasılığını azaltarak; bakteri ve bunların toksinlerinin sekonder çürüğe ve marjinal periodontitise yol açmasını önlemektir.

Cila Endikasyonları

• İşlem uygulanmamış kenarların 0.3 mm derinlik veya 0.4mm genişlik altına düşmediği durumlar.
• Klinik ve fonksiyonel olarak uygun morfoloji gösteren restorasyonlar.
• Mat veya hafif bozulmuş yüzeyler.

Cila Koşulları

• Sekonder çürüklerin olmadığı durumlar.
• Remodelaj veya onarıma gereksinim duyulabilecek çatlak ya da kırıkların olmadığı durumlar.

Oklüzal yüzlerin polisajı su geçirmeyen esnek disklerle, küçük kauçuk möletlerle veya fırça ve cila patları ile yapılır. Ara yüzler ve düz yüzeyler i-

çin; stripler, su geçirmeyen esnek diskler, plastik uçlar ve cila patları kullanılır.

Cila işlemi; amalgam restorasyonların klinik performansını yükselten önemli bir faktördür. Bu işlem sırasında "olmazsa olmaz" koşul bir "cila patı" kullanımıdır. Aksi halde dolgu maddesine uygulanacak doğrudan sürtünme istenilen etkinlikte bir cila sağlayamaz ve ısı açığa çıkararak amalgam yüzeylerinin bozulmasına neden olur. Isı oluşmasını kesinlikle önlemek için frez ve aletlerin yönünü sürekli değiştirmek ve yeterli miktarda kullanılan cila patının dağılması için düşük devirle çalışmak gerekir. Araştırmalar; cila işlemi sonucu ortaya çıkan parlak yüzeyin, materyalin yüzeyinden alınmaya bağlı olarak değil, uygulanan basınç ve oluşan ısının dolgu dış yüzey yapısında neden olduğu sıkışmadan kaynaklandığını göstermiştir. Metal moleküllerinin gruplaşmalarıyla oluşan bu homojen dış yüzeye BEYLBY katmanı denir.

AMALGAM RESTORASYONLARIN REMODELAJI

Restorasyon yüzeyinin remodelajı;
- dolgu kenarlarından kaynaklanan iritasyonları önlemek,
- iyi bir ağız hijyeni sağlamak,
- sekonder çürükleri engelleyebilmek için iyi bir çevre uyumu sağlamak ve
- klinik ve fonksiyonel açıdan doğru bir oklüzal morfoloji vermek amaçları ile yapılır.

REMODELAJ ENDİKASYONLARI

- Derinliği 0.3mm'yi, genişliği 0.4mm'yi geçmeyen kenar defektleri.
- Kırık ile birlikte olan veya olmayan fazlalıklar.
- Renkleşme ve korozyon gibi restorasyon yüzeyinden daha derinde olan etkileşimler.

REMODELAJ KOŞULLARI

- Sekonder çürüklerin olmaması.
- Amalgam içinde kırıkların olmaması.
- Kurallara uygun hijyen koşulları ile klinik ve fonksiyonel olarak kusursuz bir morfoloji elde etme olasılığının olmadığı durumlar.
- Kabul edilebilir bir estetiğin olmaması.

Remodelaj uygulanmış restorasyonların bitirme işlemleri; Elmas frezler, interdental elmas stripler su geçirmeyen esnek diskler, cila patı sürülmüş plastik uçlar ve kauçuk moletler, cila patı ve fırçalarla yapılır.

Remodelajın yenileme karşısında avantajları
- Remodelaj yüzeyel ve konservatif bir işlem olduğundan, dolgunun onarımı veya yenilenmesi gerekliyse buna her zaman olanak vardır.
- Kavitenin genişlemesinden doğan madde kayıpları sonucu dişin zayflamasından kaçınılmış olur.
- Pulpanın etkilenmesi söz konusu değildir.
- Tedavi daha kısa ve daha ucuzdur.
- Hastanın, hekimin ve çevrenin civa ile kontaminasyonu minimum düzeyde kalır.

AMALGAM RESTORASYONLARIN ONARIMI

Tanımlama: Restorasyonun defekt gösteren bölümlerinin seçici yenilenmesidir.

Onarım endikasyonları
- Derinliği 0.3 mm'yi genişliği 0.4 mm'yi geçen kenar defektleri.
- Restorasyona komşu olan mine veya dentin eksiklikleri.
- Oklüzal kontaklar dışında kalan bölgede yeterli olmayan morfoloji.

Onarım koşulları
- Onarım bölgesi oklüzal kontakların dışında olmak zorundadır.
- Onarım kavitesi kenarları, çiğneme basınçlarından etkilenmeyen, ya da az etkilenen bir bölgede olmak zorundadır.
- Kalan kenarlar cila ve remodelaj ile düzeltilebilmelidir.
- Sekonder çürükleri elimine etmek olasıdır.

Önceleri onarım kaviteleri Black'in temel kavite prensipleri çerçevesinde hazırlanıyordu. Ancak günümüzde çok önemli odontoteknik aşamalar yapan "adeziv dişhekimliği" kapsamında geliştirilen "dentin bonding sistemleri" pek çok konuda dişhekimlerine önemli avantajlar getirmiştir.

Kendi kendine sertleşebilen(otopolimerizan) bu dentin bonding sistemlerinden özellikle 4 META(metakriloksietil trimetillat anhidrit) içerikli olanlar amalgam restorasyonlarla kombine kullanıldıklarında;
- renkleşmeleri,
- postoperatif hassasiyeti,
- kenar kırılmalarını,
- mikrosızıntıyı ve
- sekonder çürükleri azalttıkları saptanmıştır.

Diş dokularına çok iyi bir bağlanma gösterdiklerinden, dişhekimi tutuculuk için daha az sağlam doku kaldırarak, çok daha konservatif işlemler başarabilme olanağını elde eder. Bunun yanı sıra hekim, onarım endikasyonu olan bir dişi, defektli amalgam yüzeyine hiçbir preparasyon yapmadan, sadece "dentin bonding+yeni amalgam" uygulamasıyla tamir etmiş olur.

Tüm bunların yanısıra "amalgamlarla birlikte kullanılan ve önemli ölçüde "teknik hassasiyet" gerektiren otopolimerizan "dentin bonding sistemlerinin" uygulama sırasında hekime getirdiği "kısa çalışma süresi" gibi bir dezavantajı da vardır.

AMALGAM RESTORASYONLARIN YENİLENMESİ

Restorasyonun yenilenmesi denilince eski dolgunun tümüyle çıkartılarak, eğer gerekliyse kavitenin ve kenarların yeniden düzeltilmesi anlaşılır.

Yenilenme endikasyonları
- Çok önemli sekonder çürükler.
- Onarıma izin vermeyen çok geniş kırıklar.
- Fissürler, kırıklar ve oklüzal kontaktlar, isthme(boğaz) gibi girişin olanaksız olduğu riskli bölgeler.
- Onarım, remodelaj ve cila işlemlerinden sonra yeterli olmayan morfoloji varlığı.
- Remodelaj ve onarıma karşın gerekli ağız hijyenini elde etmek olanağı yoksa ve
- Remodelaj ve onarımın uzun zaman alacağı ve çok zor olduğu durumlarda.
- Estetik yetersizlik varsa.

TARTIŞMA

Periodontal sorunların varlığında, bunlar ortadan kaldırılmadan dolgu bakımının yapılması düşünülemez. Amalgam dolguların ağızda uzun süre kalabilmeleri için periodontal sağlık şarttır. Dolgu kenarındaki eksikliklerin genişliği 0.4mm derinliği 0,3 mm olduğunda "marjinal defekt" olarak nitelenir. Bu tip dolgularda sekonder çürük prevalansı %63'tür. Bu nedenle, sekonder çürük riskini azaltabilmek için kenar bozuklukları elimine edilmeye çalışılmalıdır. Bunlar, onarım ve dolgu yenilenmesi arasında seçim yapabilmek için çürük oluşumundan önce tedavi edilmelidir.

Dolgu yenilenmesinde preparasyon ve bitirme işlemleri sırasında; sağlıklı diş dokusunda 0.2mm, sekonder çürük varlığındaysa 0.5 mm doku kaybı olur. Kavite böylelikle en az 0.4 mm-1mm arasında genişler. Burada dolgunun yenilenme nedeni çürük değil, geniş kavite hazırlanması sonucu, iyatrojenik olarak oluşan madde kayıplarıdır. Bundan da, kontroller sırasında, amalgamların gerek cila, gerek remodelaj, gerekse onarım açılarından bakımlarının yapılması koşulu ortaya çıkar.

Remodelaj sırasında, diş dokusu kayıplarından kaçınmak gerekir. İlk olarak oklüzal kontaktlar saptanıp, fonksiyon sağlanmalıdır.

Amalgam dolgularda başarısızlığın artması;
- %61 yetersiz yüzey kalitesine,
- %23 yetersiz morfolojiye,
- %16 kötü kenar uyumuna bağlıdır.

Başarısızlıkların %90'ı hatalı çalışma ve manipülasyon yöntemleri sonucu oluşur. Başarısızlık riski bazı koşulların varlığında artar. Bunlar;
- çok genç veya yaşlı hastalar,
- çok ince ve kompleks diş formları,
- komplike dolgu biçimi ve
- bazı tip alaşımlardır.

Sağlıklı diş dokularını ellerinden geldiğince korumaya çalışan motive edilmiş hastaların amalgam restorasyonlarına iyi bakım yapılarak, dolgularının klinik sürekliliği sağlanmaya çalışılmalıdır.

SONUÇLAR

Yaşlanma proçesi içindeki kontrollerle amalgam dolguların klinik dayanıklılık süresi uzatılabilir. Taşkın veya eksik dolguların hemen değiştirilmesi doğru değildir. Düzenli kontrollerle polisaj, remodelaj ve onarım ile durumları iyileştirilmelidir. Satışa sunulan alaşımların klinik kontrolleri üretici firmanın; amalgam dolguların yapımı ve bakımı ise dişhekiminin sorumluluğu altındadır. Hekim; her kontrolde "hasta ağzındaki dolguların kalitelerinin geliştirilmesi" prensibine uymaya çalışmalıdır. Bu olası değilse ve dolgunun yenilenmesini gerektirecek durum yoksa, diş dokusunun gereksiz kaybından kaçınmak için amalgam dolguyu olduğu gibi bırakmak en doğru karar olur.

AMALGAMLARIN GELECEĞİ

Gelecekteki restoratif dişhekimliği uygulamalarında AMALGAMIN kısıtlı bir rol oynayacağı öngörülmesine karşın, günümüzde hekimler tarafından hastalara uygulanan restorasyonlar arasında amalgam dolgular önemli bir yer tutmaktadır. Konuya ilişkin birkaç rakam vermek gerekirse;
- ABD'de 1990 yılında 96 milyon amalgam restorasyon yapılmıştır. Aynı ülkede:
- 1994 yılında 10.000 dişhekiminden 9400'ü yani %94'ü CLASS II restorasyonlarda amalgam kullandığını belirtmiştir.

Son 50 yılda yapılan istatiksel araştırmalar tüm diş restorasyonlarının %75'ini amalgamların oluşturduğunu belirlemiştir.

Konuyu gümüş amalgamların avantaj ve dezavantajları bağlamında biraz açarsak:

Avantajlar:
1- Geniş ve kolay uygulama özellikleriyle, KONTROL EDİLEBİLEN BİR KLİNİK PERFORMANSA ve buna bağlı olarak HEKİMİN KISA RANDEVULARLA çalışabilmesine olanak sağlar.
2- Manipülasyon kolaylığı nedeniyle uygulama sırasında hekimlerden daha az teknik hassasiyet beklenir.
3- Şu anda KONSERVATİF DİŞ TEDAVİSİNDE yararlanılan diğer restoratif materyallere oranla bir veya birkaç kat ucuzdur.
4- Diğer restoratif materyallerden 1,5 – 2 kat daha fazla ortalama klinik hizmet süresi gösterir.
5- Biyolojik olarak uyumlu bir materyal olduğu için canlı dokulara zarar vermez.

Dezavantajlar:
- Estetik olmaması
- Toksik bir metal olan civa içermesi

Alternatif materyallerin artırılmış estetik özelliklerinin hastaların ilgisini çekmediği söylenemez.

Gerçekten de bunlar çiğneme basıncının düşük olduğu alanlarda amalgamla yer değiştirebilirler. Doğal olarak amalgamdan birkaç kat pahalı olmaları göz önüne alınması koşuluyla.

Amalgamın yerine her durumda alternatif olabilecek tek bir restoratif materyal şu anda yoktur. Estetik adı-

na, klinik etkinliğin gözden çıkarılması, dişin sağlığını büyük ölçüde riske atabilir. Son dönemlerde polimerik restoratif materyallere ilişkin önemli odonto-teknik gelişmeler oldu fakat araştırmalar bunların "rutin olarak" amalgamın yerini tutamayacağını ve aynı klinik sonuçları veremeyeceğini ortaya koydu. Arka dişler bölgesinde okluzal basınçların 30kg/cm^2'ye çıktığı gözönüne alınırsa; bu yoğun kuvvetlere karşı diş rengindeki restoratif materyallerin uygun olmayan seçenekler olduğu ortaya çıkar.

Son 50 yılda amalgama en büyük tepki hazırlanması süresinde CIVA'nın kullanımı ve toksikasyon potansiyeliyle ilgilidir. Bu denli çok kullanım alanı bulan ve CIVA içeren bu alaşımın hasta, hekim ve dişhekimliği personeli açısından bir sağlık tehlikesi oluşturup oluşturmayacağı tartışmasının gündemde olması doğaldır.

Çeşitli organizasyonların amalgamdan pazar payı kapmak için başlattıkları karalama kampanyalarının yanı sıra, yazılı ve görsel medyanın abartılı bir biçimde amalgamın insan sağlığına zararlı olabileceğini bildirmesi son yıllarda amalgamlardaki güvenilirlik tartışmasının yoğunlaşmasına neden oldu. Bu bağlamda, son 15 yılda Amerikan Dişhekimleri Birliği, Amerikan Halk Sağlığı Merkezi ve Ulusal Diş Araştırmaları Enstitüsü tarafından yürütülen çalışmalar sonucunda; amalgam alaşımlarıyla herhangi bir sistemik hastalık ve fiziksel sağlık arasında pozitif bir bağlantı olmadığı ve biyolojik uyum kuşkusu olmadan kullanılabileceği bildirildi.

Günümüzde 60'dan fazla endüstri dalında cıvadan yararlanılmaktadır. Bunlardan başlıcaları kimya, kağıt, boya ve özellikle ilaç sanayileridir.

Bu endüstriyel kuruluşların atıklarıyla kirlenen çevreden;
- içtiğimiz su,
- soluduğumuz hava ve
- aldığımız besinler(özellikle deniz ürünleri) aracılığıyla bedenimize cıva alıyoruz.

Haftada 1 kez deniz ürünleri yiyen bir kişinin, ağzında 5 adet amalgam dolgu yüzeyi taşıyan bir kişiden daha fazla cıva aldığı bildirilmiştir.

Yapılan araştırmalar göstermiştir ki;

1- Amalgamlardan salınan cıva miktarının TEK BAŞINA sistemik bir cıva zehirlenmesi oluşturma tehlikesi kesinlikle yoktur.
2- Bu miktar çevresel kaynaklardan alınan cıvadan çok daha azdır.

Sonuç olarak;
Amalgam alaşımlarının yukarıda belirttiğimiz avantaj ve dezavantajlarını dikkate aldığımızda bu materyalin günümüz restoratif dişhekimliğinin ucuz, etkin ve güvenilir bir unsuru olduğunu belirtebiliriz. Amalgamların, özellikle ülkemiz gibi sosyo-ekonomik açıdan sorunları var olan ülkelerde uzun bir süre daha en çok kullanılan restoratif materyal olma özelliğini sürdüreceğini sanıyorum.

Günümüzde amalgam restorasyon uygulamaları yirmi yıl öncesine oranla yaklaşık %40'lık bir azalma göstermiştir.

"Adeziv dişhekimliği"nin son yıllarda gerçekleştirdiği hızlı ve önemli "odonto-teknik" gelişmeler de dikkate alındığında; amalgam alaşımlarının gelecekteki restoratif dişhekimliği uygulamalarında kısıtlı bir rol oynayacağı kanısındayım.

KAYNAKLAR

1-Aboush YEY, Elderton RJ.: Bonding dental amalgam to a light-curing glass-ionomer liner/base. Br Dent J 1991; 170:219.
2-Barbakow F, Gabertuel T, Lutz F, Schuepbach P. La maintenance des amalgames. Rev Mens Suisse Odonto-Stomat 1989; 99:1160.
3-Björkman L, Berger L: Factors influencing mercury evaporations rate from dental amalgam fillings. Scand J Dent Res 1992; 100:345.
4-Brown KB, Chappel K. Amalgam to amalgam bonding. J Dent Res 1994, 73:222, #964.
5-Burke FJ, Cheung SW, Mjör IA, Wilson NH: Reasons for the placement and replacement of restorations in vocational training practices. Prim Dent Care 1999, 6: 17-20.
6-Chappell RP, Eick JD, THEİSEN FC: Shear bond strength and scanning electron microscopy observation of current dentinal adhesives. Quintessence Int 1991 (10); 22:831.
7- Cooley RL, Tseng YT, Barkmeier WW: Dentinal bond strengths and microleakage of a 4-META adhesive to amalgam and composite resin. Quintessence Int 1991; 22:979
8- Cowan RD. Amalgam repair a clinical technique. J Prosthet Dent 1983,51:49-51
9- Dörter C: Amalgam ve kompozit restorasyonların ömrü, yenilenmesi ve onarımı Dişhek.Der. 2001, 39, 120-124.
10- Dörter C, Koray F.Duman. Amalgam repair with dentin adhesives. J Dent Res 1997, 76: 1104. #78.
11- Dörter C, Koray F. Duman. Flexural bond strengths of amalgam repair J Dent Res 1998, 77:1227. #167.
12- Elderton Rj. Research on cavity design for amalgam restorations. Proceeding of the International Symposium on Amalgam And Tooth-Colored Restorative Materials, Nijmegen, The Netherlands, University of Nijmegen. 1975, 241.
13- Erkes EO, Burgess JO, Hornbeck DD. Amalgam repair: an in vitro evaluation of bond integrity. Gen Dent 1990. 38: 203-5.
14- Gendusa NJ, Arita S. Comparison of bond-strengths of 4 META-BPDM-Adhesive systems. 1992; IADR Abstract N-215
15- Herr P, Ciucchi B, Holz J, Baume LJ. Les traitements conservateurs: aspect clinique de l'_volution odontotechnique concernant les amalgames et les composites. Rev Mens Suisse Odonto-Stomat 1978; 88:1001.
16- Yıldız E, Dörter C, Yücel T, Cengiz S. Mercury levels in blood and urine. After 4 weeks clinical traning. J.Dent.Res. 80(4) 1208; 2001.

Prof.Dr. Hülya Köprülü
Ondokuz Mayıs Üniversitesi Dişhekimliği Fakültesi Dekanı

RESTORATİF TEDAVİ PLANLAMASI VE MATERYAL SEÇİMİNDE HASTA İLE İLİŞKİLİ FAKTÖRLER

Araştırıcılar yeni yüzyılda diş sert dokularının yeni hastalıklarını beklememekte ancak sosyo-demografik değişikliklerin yeni problemleri ortaya çıkaracağı düşünülmektedir. Tüm dünyada insanların hareketindeki artış; yaşam tarzında değişikliğe,genel ve diş sağlığı beklentilerinde artışa, bunlar da önleme ve tedavi planlamalarında değişikliğe yol açmaktadır.
Restoratif materyallerdeki tüm gelişmelere karşın **diş çürüğünün sadece restorasyonlarla kontrol altına alınamadığını** ve artık:

- Plakla ilişkili bakteriyel bir hastalık,
- Diyette basit şekerlerin bulunmasına bağlı,
- Fermente olabilen karbonhidratların alım sıklığına bağlı,
- Florür kullanımına bağlı ve
- Tükürük akışı ve kompozisyonuyla ilişkili olduğunu biliyoruz.

Geçtiğimiz yüzyıla baktığımızda diş hekimlerinin büyük, kavitasyon gösteren
lezyonları teşhis edip,bunlara yönelik restoratif tedavi uyguladıklarını ve önleyici tedavinin çok sınırlı olduğunu, küçük, kavitasyon göstermeyen lezyonların ise dikkatlerden kaçtığını görüyoruz. Günümüzde,çürük lezyonların doğru teşhisi önleyici tedavi planlamasında son derece önemlidir. Örneğin, oklüzal çürük lezyonların erken teşhisi, aproksimal yüzeylerde başlayan çürüğü önceden belirlemeye yardım edecektir. Böylece hasta fark etmeden ve dişte bir kavitasyon olmadan önleyici tedavi planlanacak ve diş sağlığı korunmuş olacaktır. Doğru çürük teşhisinin tedavi kararı üzerindeki etkisi çok önemlidir. Yanlış teşhis, kolayca yanlış tedavi kararlarına neden olabilecektir. Hatalı teşhis sonucu, kavitasyon göstermeyen lezyonlar restore edilebilir ve geniş,gizli dentin çürükleri restore edilmeden kalabilir,bu da çürük riskinde olan bireyleri yüksek çürük riski grubuna taşıyabilir. Bu yüzden erken çürük lezyonlarının teşhisi diş hekimliği hizmetlerinin kalitesi ve en ekonomik yolla sunulması açısından köşe taşıdır. Dişhekimleri sadece "kaviteler"i değil, hastalık aktivitesini ve demineralizasyonun erken işaretlerini de yakalayabilmelidirler. Erken teşhis, çürüğün ilerlemesinin durdurulması ve mikro-konservatif restoratif işlemler; diş dokusunun korunmasını sağlayacak, dikkatsizce ve gereksiz kaybını önleyecektir.

"Önce zarar verme"
Hipokrat

Halen uygulamakta olduğumuz ve tekrarlayan restorasyon turları ile devam etmekte olan restoratif diş hekimliğinin yeni yüzyılımızda uygun olmayan bir tedavi olduğu artık kabul edilmelidir. Ülkemizde diş hekimliği mesleğinin; bilimselliğe uymayan bu onarım hekimliğini sona erdirmesi için:

- Çürük teşhis kriterlerinin yeniden belirlenmesini,
- Her lezyona uygun olduğu sürece spesifik koruyucu önlemlerle yardım edilerek sürecin doğal yolla durdurulmasına çalışılmasını ve
- Var olan restorasyonların da gerekmedikçe yenilenmemesini sağlaması gereklidir. Eğer restoratif tedavi yapma kararı verildiyse beraberinde mutlaka önleyici önlemler de alınmalıdır.

"Önleyici tedbir mükemmelliği sağlayacak tek sistemdir."
Phil Crosby

Bu noktada ise hastanın hangi çürük risk grubunda olduğunun bilinmesi gerekmektedir.Ancak bu yolla "Kanıta Dayalı Dişhekimliği", "Sezgiye Dayalı Dişhekimliği" nin yerini alabilir. Yaş,sosyal,tıbbi,florür ve diyet hikayesi; oral hijyen; tükürük akış oranı ve mikroflorası ve klinik muayene bulguları başlıca çürük riski belirleyicileridir. Ne yazık ki bu faktörler çoğunlukla dikkate alınmadığından düşük risk sınıfındaki hastalar dişlerine uygulanan restorasyonlarla daha yüksek risk sınıfına doğru kaydırılmaktadır. Tam aksine, yapılması gereken, yüksek risk sınıfındaki bir hasta için restoratif tedavi gerektiğinde, planlanan tedavinin uygulanmasından sonra hastanın daha düşük risk sınıfına çekilebilmesidir. **Tedavi**

kararları verilirken önleyici bir yaklaşımın kabulü dişhekimliği pratiğindeki restoratif ağırlığı azaltmada en güçlü faktör olacaktır. Ancak bu yolla hastaların daha severek katılımcı oldukları bir ağız-diş sağlığı bakımı modeline dönüşüm olacaktır.

Bugün, **ÇÜRÜK RİSK TAYİNİ**; teşhis ve tedavi yöntemlerinin ilk basamağı olarak kabul edilmektedir. Gözlemlemeyle hangi çocuğun yüksek risk grubunda olduğu ve hangisinin olmadığı belirlenir. Çocukların gelecekteki çürük riski için en iyi belirleyicilerden bir tanesi geçmiş çürük deneyimleridir. 5 yaşından küçük çocuklarda geçmiş bir çürük hikayesi, çocuğu otomatik olarak gelecekte çürük konusunda yüksek risk grubuna sokar. **Küçük çocuklarda çürük riski belirlenirken beyaz leke lezyonları çürüğe eş olarak alınmalıdır.** Ne yazık ki bir çok dişhekimi çocukları rutin olarak beyaz leke lezyonları için gözlemlemezler. **Küçük çocukların dişlerindeki görülebilir plağın varlığı çürük için bir belirteç olarak kullanılabilir.** Bebeklerin çürük riski için tatlandırılmış sıvılar içeren biberonla gece uyumalar, annenin tükürüğündeki Mutans Streptokokların (MS) seviyesi de göz önüne alınması gereken faktörlerdir. MS ve çürük gelişimi arasındaki ilişki iyi bilindiği için MS'nin seviyesini belirleyen biyolojik testler risk faktörü belirteçleri arasında en önemlisidir. Krasse "Mikrobiyolojik Yöntemler Kullanılmadan Çürük Önleme Programı Yürütmek, Baskül Olmadan Zayıflama Programı Uygulamaya Benzer" demiştir.

Üzerinde durulması gereken diğer bir grup da yüksek risk altındaki erişkinlerdir.Bu genç erişkinlerde daha önceden pek kavitasyon olmamıştır ancak aniden diş hekimine ileri çürük lezyonları ile başvurabilirler. Bu da kişilerin hiçbir zaman sıfır çürük riski altında olmadığını ve diş çürüğünün; beslenme alışkanlığında, ağız bakım alışkanlıklarındaki değişikliklerle oluşabileceğini gösterir.

Tükürük bezlerine gelen bir travma veya patofizyolojik bir neden, örneğin; tükürük akışını engelleyen ilaçların kullanımı tükürük bezi fonksiyonunun bozulmasına neden olabilir. Bu durum, ağız yumuşak dokularının farklı patolojilerine ve diş sert dokularının çok hızlı bir şekilde çürümesine yol açabilir. Tükürüğü diş bütünlüğündeki öneminden dolayı ağzın yaşam suyu olarak nitelendirebiliriz.Bu yüzden risk belirlenmesinde tükürük muayenesi önemli bir aşamadır.

Ortalama yaşam süresinin artmasıyla yaşlanmaya bağlı bazı spesifik problemler daha belirgin hale gelmektedir. Yaşlı hastalarda servikalde görülen açığa çıkmış geniş dentin yüzeyleri ağız bakımındaki yetersizlik nedeniyle plak oluşumu ve çürük gelişimi için çok uygundur. Özellikle furkasyon bölgesindeki açık dentini temizlemek özel beceri gerektirir. Çalışmalar yaşın artmasıyla arka grup dişlerde kök çürüklerinin yüksek insidansa sahip olduğunu gösteriyor.Yapılacak ilk iş nedensel faktörlerin tesbitidir. Lezyonun eroziv veya abraziv nedenli olup olmadığı anlaşılmalıdır:

- Servikaldeki çürük lezyon aktif ise florür salan cam iyonomer siman kullanılmalıdır.
- Başlangıç lezyonlarda rezin modifiye cam iyonomer kullanılabilir.
- Erozyon ve abrazyona bağlı lezyonlarda aşınmaya ve asit ataklarına dirençli olan kompozitler ve kompomerler kullanılabilir. V şeklindeki lezyonlar veya abfraksiyonlar için elastisite modülünün düşük olması yüzünden kompomerler tercih edilmelidir.Kompozitler de bu lezyonlarda başarıyla kullanılabilir.
- Yüksek risk grubundaki hastalarda florür salınımı nedeniyle V. Sınıf kavitelerde cam iyonomerler kullanılmalıdır.Cam iyonomer simanlar, sklerotik dentinde yüksek oranda bulunan kalsiyumdan yararlanabilir.

Önleyici ve Tedavi Edici Dişhekimliği programları genel olarak tüm hastalarda önerilmesine karşın hastanede yatan kontrol altındaki hastalarda daha büyük önem taşımaktadır ve **ne yazık ki ülkemizde bu konuda oluşturulmuş çalışma protokolleri yoktur.** Diğer sağlık çalışanları kadar dişhekimleri de ağız-diş sağlığının hastanede yatan hastaların genel sağlığından önemsiz görüldüğünün farkındadırlar. Bu hastalarda; dişhekimi, doktor ve yardımcı personelin birlikte çalışmasıyla güzel sonuçlar alınacaktır.

Hastanede yatan hastalarda; kötü oral hijyen, gingival inflamasyon, papiller hiperplazi, protez kullanan hastalarda yoğun plak birikimi gibi durumlar saptanmıştır. Hastanelerde ciddi sağlık sorunları olan, enfeksiyona eğilimli büyüyen bir hasta popülasyonu vardır.

Primer önleyici dişhekimliği programlarına aday olan hastalar:

1-Baş ve boyun bölgesinden radyoterapi ve kemoterapi alan hastalar: Hiposalivasyon oldukça yıkıcı bir çürük tipi olan radyasyon çürüklerini oluşturmaktadır.Hastalara radyoterapi almadan bir hafta önce oluşabilecek yan etkiler konusunda bilgi verilmeli, ağız içerisindeki kötü uyumlu protezler çıkarılmalı ve yenilenmelidir. Periodontal sorunlu ve periapikalinde radyolusensi görülen dişler çekilmeli, çekim sonrası iyileşme için iki hafta beklenmeli ve sonrasında radyoterapiye başlanmalıdır. Restoratif tedavi gerektiğinde kullanılacak materyal florür salan cam iyonomer simanlar olmalıdır. Florür içeren amalgamlar, kompozit rezinler, rezin modifiye cam iyonomerler de bu amaçla kullanılmaktadır. Taşkın dolgular düzeltilmeli, çok dikkatli diş taşı temizliği, polisaj ve kök düzeltmeleri yapılmalıdır. Plak kontrol yöntemleri ve ağız bakımı için hastalar bilgilendirilmelidir. Önleyici tedavi olarak florür ve klorheksidin kullanılmalıdır.

2-AIDS: Ağız içinde kandidiyazis ve

viral enfeksiyonlar görülebilir. Aftöz ülserler ve akut periodontal hastalıklar yaygındır. HIV gingivitis, oral hijyenin kötü olduğu bireylerde görülür. Klorheksidin ve antibiyotik tedavileri, oral hijyen eğitimleri ve periodontal tedavi uygulanır.

3-Böbrek Hastalıkları: Bu hasta grubunda kanama problemi vardır. Dişhekimliği uygulamaları dializden 4 saat sonra veya tedaviler arasındaki 1 günlük boşlukta yapılır. Dializdeki hastalara bakteriyemiden korunmak için proflaksi gerekmektedir. Oral enfeksiyonların beraberinde kandida ve rekürrent HSV izlenebilir. Oral hijyen eğitimi ve cerrahi işlem sonrası antibiyotik verilmelidir. Transplantasyon hastalarında ise immünosupresifler ve kalsiyum kanal blokerlerinin kullanımına bağlı olarak gingiva hipertrofiktir, gingivektomi önerilebilir.

4-Kalp damar hastalıkları: Kanamaya neden olacak uygulamalar için antibiyotik proflaksisi yapılmalıdır. Dental uygulamalar bakteriyemiye neden olmaktadır.Kalp endotelyumuna mikroorganizmaların yerleşmesiyle de endokarditis ortaya çıkmaktadır.Kullanılan ilaçlara bağlı olarak hiperplazik dişeti ile karşılaşılabilir. Gingivektomi gerekebilir. Oral hijyen ve ağız diş sağlığı eğitimi verilmelidir.İnvaziv diş tedavileri sırasında antikoagülan alımının düzenlenmesi gerekmektedir. Bu hastalar oral enfeksiyonlar, kandidiyazis ve rekürrent HSV gibi fırsatçı enfeksiyonlara yatkındırlar.Hastalar kısa aralıklarla izlenmeli ve oral hijyen kontrolleri yapılmalıdır. Oral cerrahi girişimlerinden sonra antibiyotik kullanımı enfeksiyon riskini en aza indirmek için önerilmelidir.

5-Diabetik hastalar: Bu tip hastalarda özel bir diyet ve/veya oral hipoglisemik ajanlar önerilmektedir. Ağız içi belirti ve semptomlar; kserostomi, parotiste şişme, gingival hiperplazi,hızlı alveoler kemik kaybı, dokularda hissizlik veya yanma ve oral enfeksiyonlardır. Ağız içinde ülsere alanlara rastlanılabilir. Periodontal problemler ve çürük hızında artış söz konusudur. Kserostomi ile birlikte tükürük tamponlama kapasitesinde düşme, cep sıvısı ve tükürükteki glikoz içeriğinde, plak birikiminde artış izlenmiştir. Enfeksiyona karşı doku direnci azalmıştır. Bu nedenle tüm cerrahi işlemleri takiben antibiyotik önerilmelidir. Hastaya oral hijyen eğitimi ve plak kontrol programları düzenlenmelidir. Tedaviler kısa ve sabah saatlerinde olmalıdır.Klorheksidin gargara kullanımı önerilebilmektedir.

6-Fiziksel ve zihinsel engelli hastalar: Bu hastalarda kötü yemek yeme alışkanlıkları, plak birikimi,diş taşı ve mukoza lezyonlarının sıklığında artış ve oral hastalıkların prevalansında yükselme görülmüştür. Gingival hipertrofi de oral bulgulardandır. Florürlü oral spreyler, gargaralar, klorheksidinli gargara ve jellerin kullanımı söz konusudur. Restoratif tedavi için en uygun materyal cam iyonomer simanlardır.

7-Fasiyal fraktürlü ve komada olan hastalar: Maksilla ve mandibula fraktürleri, sıklıkla oral ve maksillofasiyal cerrahi, plastik cerrahi ve ortopedi servislerini ilgilendiren bir konudur. Terapi süresince de oral hijyen oldukça etkilenmektedir. İnterproksimal diş yüzeylerinin temizlenmemesine bağlı olarak sıklıkla çürük gelişmektedir. Diş ipi kullanımı ile bu engellenebilir. Bu tip hastalarda; koruyucu kişisel bakım, şekerli ürünlerin kısıtlı alımı, yemeklerden önce ve sonra florürlü ağız gargaralarının kullanımı sözkonusudur. Florür uygulanımına bağlı olarak interproksimal bölgelerdeki plak konsantrasyonu düşmekte ve demineralizasyona karşı dişler korunmaktadır. Yumuşak diş fırçalarının ve yüksek basınçla irrigasyon yapan aletlerin kullanımı ile interproksimal alandaki debrisler uzaklaştırılabilmektedir.

Komadaki hastalarda, oral hijyenin sağlanması bir problemdir. Bu hastaların çoğunda dudak ısırma ve bruksizm görülür. Oral hijyen sağlanması için hastaların ağızlarının dil basacağı ile açılması gerekmektedir. Günlük diş fırçalama, yardımcı personel tarafından ve yatakta yapılmalıdır.Bu hastalar kandida gibi fırsatçı enfeksiyonlara yatkındırlar. Klorheksidinli ve florürlü gargaralar, gingival enflamasyon ve çürük gelişimini minimalize etmek için kullanılmalıdır.

8-Psikiyatrik hastalar: Bu tip hastalara oral hijyen eğitimi özenle verilmelidir. Çocuk gibi davranışlar sergileyen hastaların oral hijyenleri ihmal edilmemelidir. Hoş kokulu ve güzel tatda ağız gargaraları önerilebilir. Yeni bir diş fırçası, şekersiz diyet veya renkli posterlerin gösterilmesi etkili olacaktır.Tek randevuda bunlar mümkündür. Antidepresan,antikolinerjik,antipsikiyatrik ilaç kullanımına bağlı olarak görülen kserostomi ise oral bulgulardandır. Zihinsel engelli hastalarda çürük kontrolünde 2 çok etkili ve gerçekçi uygulama vardır:

1-Florürlü su.
2-Şeker tüketiminin düzenlenmesi;her iki metod da oldukça kolay ve ekonomik uygulamalardır.

SONUÇ

Çağımızda demografik profildeki değişimler hastalık görüntülerinde değişikliklere neden olmaktadır ve bu da erken dönemde çürük,y üksek risk altındaki erişkinler, yaşlı bireyler, tükürük bezi fonksiyonlarında bozukluklar, diyet alışkanlıkları, erozyon ve diğer konular hakkında yeni sorunlar ortaya çıkarmaktadır. Bu hastalıklardan korunma, direkt terapötik ve davranışsal yaklaşımı birlikte gerekli kılmaktadır.
Yüksek risk grubundaki kişilere çürüğün sadece operatif tedavi ile uzaklaştırılıp tedavi edilemeyeceğini çünkü,yeni restorasyonlara bitişik olan

bölgelerde yeni kavitelerin gelişeceğini açıklamak hem önemli hem de etik gerekliliktir.
Birçok koruyucu dişhekimliği programının ana noktası eğitimdir. Eğitimle verilen mesajların alışkanlıkları değiştirme ve ağız sağlığını iyileştirme yetisini arttırabilecek şekilde düzenlenmeleri gerekir.
Hangi risk grubunda olduğu belirlenen hastaya ayrı bir eğitim randevusu verilmelidir. Eğer evde uygulanacak koruyucu önlemlerin başarılı olması bekleniyorsa hastanın "koterapist" olarak tedaviye katılması esastır.Bu rolü üzerine alan hastalar ne beklendiğini,nasıl başarılacağını ve neden gerekli olduğunu bilmelidir. Randevunun sonunda, hasta risk altında olduğunun ve hastalığın önerilen tedavi ile üstesinden gelinebileceğinin farkına varmalıdır. Aynı zamanda hastaya tüm tedavilerin yürekten ve etkili bir katılım olmadan başarısız olacağı söylenmelidir.
Bu noktada çürüğün önlenmesinde çok önemli olan ve hastayla tartışılması gereken konular:
1. Tüm "yapışkan" fissürlere örtücülerin yerleştirilmesinin avantaj ve önemi.
2. Tüm başlangıç düzeyinde, kavitasyon göstermeyen düz yüzey lezyonlarına restorasyon yerine **remineralizasyon tedavisi** uygulanması ve dikkatlice gözlenmesi gereği halk tarafından bilinmemekte ve anlaşılamamaktadır, ne yazık ki diş hekimleri tarafından da aktif destek görmemektedir.
Eğer çürük riski taşıyan hastalarımız için asıl hedef olan çürük kontrolü kavramını benimsersek, restoratif dişhekimliğinde gerçekten ilerlemiş oluruz ve önlenebilir bir hastalığın önlenmesine katkıda bulunuruz.

KAYNAKLAR

1. Ten Cate JM. What Dental Diseases Are We Facing in the New Millenium:Some Aspects of the Research Agenda. Caries Res. 2001; 35: 2-5
2. Balakrishnan M, Simmonds RS, Tagg JR. Dental Caries Is a Preventable Infectious Disease. Australian Dental Journal. 2000; 45: 235-245.
3. Anusavice KJ. Materials of the Future:Preservative or Restorative. Operative Dent. 1998; 23: 162-167.
4. Wilson NH, Mjör IA. What Are You, Operative Dentistry? Operative Dentistry 1996; 21: 1-3.
5. Köprülü H. Diş Çürüğü Riskinin Belirlenmesi. TDBD. 2000; 59: 41-43.
6. Köprülü H. Önleyici Tedavi ile Diş Çürüğü Kontrolü. TDBD. 1998; 44: 38-42.
7. Oktay I. Ağız-Diş Sağlığının İyileştirilmesi ve Geliştirilmesi. TDBD. 2000; 59: 50-51.
8. Twetman S, Garcia-Godoy F. Caries Activity Testings. In: Harris NO, Garcia-Godoy F. Primary Preventive Dentistry 5th ed. Stamford: Appleton-Lange. 1999: 299-326.
9. Brambilla E. Fluoride-Is it Capable of Fighting Old and New Dental Diseases? Caries Res. 2001; 35: 6-9.
10. Kanellis MJ. Caries Risk Assesment and Prevention: Strategies for Head Start, Early Start an WIC. J. Public Health Dent. 2000; 60: 210-217.
11. Schich M, Blum JR, Steinberg BJ. Caries Prevention: A Team Approach to Oral Health. Compendium. 1995; 16: 1000-1008.
12. Blunck U. Improving Cervical Restorations: A Review of Materials and Techniques. J. Adhesive Dent. 2001; 3: 33-44.
13. Attar N, Önen A. Rezin-Modifiye Cam İyonomer Simanların ve Poliasit-Modifiye Kompozit Rezinlerin Konservatif Diş Hekimliğinde Klinik Uygulama Alanları. Hacet. Dişhek. Fak. Derg. 2000; 24: 29-38.
14. Ewoldsen N, Herwig L. Decay-Inhibiting Restorative Materials: Past and Present. Compendium. 1998; 19: 981-990.
15. Harris NO, Cunningham-Ford MA. Rationale,Guidelines and Procedures for Prevention of the Plaque Diseases. In: Harris NO, Garcia-Godoy F. Primary Preventive Dentistry 5th. ed. Stamford: Appleton-Lange. 1999: 599-632.
16. Montgomery MT. Primary Preventive Dentistry in a Hospital Setting. In: Harris NO, Garcia-Godoy F. Primary Preventive Dentistry. 5th. ed. Stamford: Appleton-Lange. 1999: 559-596.
17. Mealey BL. Impact of Advances in Diabetes Care on Dental Treatment of the Diabetic Patient. Compendium. 1998; 19: 41-58.
18. Rugg-Gunn A. Preventing the Preventable.The Enigma of Dental Caries. Brit. Dent. J. 2001; 191: 478-488.

Restoratif Materyaller ve Klinik Uygulamaları

Doç.Dr. Seval Ölmez,
Hacettepe Üniversitesi Dişhekimliği Fakültesi
Pedodonti Anabilim Dalı Öğretim Üyesi

Dr.Dişhekimi H. Cem Güngör
Hacettepe Üniversitesi Dişhekimliği Fakültesi
Pedodonti Anabilim Dalı Öğretim Görevlisi

Dişhekimi Taner Akça
Hacettepe Üniversitesi Dişhekimliği Fakültesi
Pedodonti Anabilim Dalı Araştırma Görevlisi

KORUYUCU DİŞHEKİMLİĞİNDE ÖNEMLİ BİR UYGULAMA: PİT VE FİSSÜR ÖRTÜCÜLER

Günümüze değin yapılan araştırmalar, okluzal yüzeylerin anatomik yapılarından kaynaklanan pit ve fissürler nedeniyle çürüğe daha yatkın bölgeler olduğunu ortaya koymuştur. Mekanik temizlik sırasında diş fırçasının pit ve fissür derinliklerine ulaşamaması nedeniyle ağız hijyeni iyi olan bireylerde bile bu bölgelerde çürük gözlenmesi durumu daha dikkat çekici ve önemli kılmaktadır. Pit ve fissür örtücüler mekanik olarak yeterince temizlenemeyen bu bölgelerde çürük oluşumunun önlenmesi amacıyla geliştirilmişlerdir.
Sadece çocuk hastaya yönelik bir uygulama olduğu şeklinde bir inanış olmasına karşın aşağıdaki endikasyonlara bağlı olarak her yaş grubunda uygulanabilmektedir.

Fissür örtücülerin dişlere bağlı uygulama endikasyonları şunlardır;

1. Hava ile kurutulup izole edildikten sonra gözle yapılan muayene sonucu minede sert koyu renkli renklenme tespit edilmesi,
2. Anatomik olarak çürüğe yatkın sağlıklı pit ve fissürler
3. Sürmekte olan ve çürüyebileceğinden şüphe duyulan dişlerin pit ve fissürleri
4. Amalgam restorasyon uygulanan dişlerde restorasyon sınırları dışındaki pit ve fissürler

Bu uygulama minede dentine yayılımından şüphe edilen çürük lezyon varlığı durumunda yapılmamalıdır.

PİT VE FİSSÜR ÖRTÜCÜ OLARAK KULLANILAN MATERYALLER

Günümüzde pit ve fissür örtücü olarak en fazla tercih edilen materyal Bis-GMA polimerleridir. Bu materyaller asitle pürüzlendirilmiş mineye güçlü bir şekilde tutunmakta ayrıca fissürlere çok iyi yayılmaktadırlar. Fissürlerin içine çok iyi girebildikleri için yüksekliğe neden olmazlar. Doldurulmamış rezin yapısındadırlar. Materyalin bu özelliği akışkanlığını arttırmakta ancak aşınma direncini düşürmektedir. Florürlerin antikaryojenik özelliğinden yararlanmak amacıyla flor iyonu (F^{-2}) içeren rezin esaslı fissür örtücüler de geliştirilmiştir. Florürlü fissür örtücülerden flor salımı özellikle ilk 24 saatte yüksek iken daha sonra azalarak devam etmektedir. Diş dokularına uzun süreli adezyon sağlaması ve F^{-2} salımı gibi özellikleri nedeniyle dişhekimliği pratiğinde önemli bir yeri olan cam iyonomer simanlar fissür örtücü olarak önerilen diğer bir materyaldir. Diş minesine bağlanma özellikleri geleneksel fissür örtücüler kadar başarılı olmadığından günümüzde kullanımları tek bir endikasyonla sınırlı kalmıştır; bu da daimi azıların tam olarak süremediği ve hastalardaki yüksek çürük riskinden dolayı bu dişlerin acil koruma altına alınmasının gerekli olduğu durumdur. Bu tip vakalarda dişin izolasyonu ve asitle pürüzlendirme işlemi çoğunlukla güç olduğundan, geleneksel fissür örtücü uygulansa bile ortam tam olarak kurutulamayacağından fissürlere tutunamaz ve bir süre sonra düşer. Cam iyonomer simanların tip I (yapıştırıcı) ve tip III 'leri (kaide materyali) fissür örtücü olarak kullanılabilir.
Restoratif materyallerdeki gelişme ile birlikte kompozit ve cam iyonomerlerin değişik türevlerinin (poliasitle modifiye kompozit rezin, akışkan kompozit) fissür örtücü olarak kullanımı gündeme gelmiştir. Akışkan kompozitlerde doldurucu miktarı geleneksel

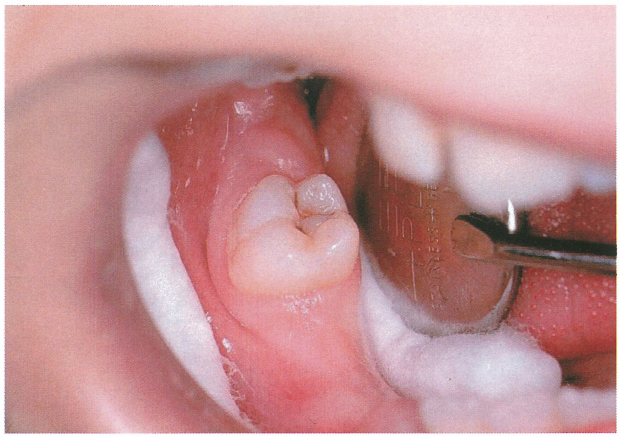

Resim 1: Fissür örtücü uygulanacak dişin ağız içi görüntüsü

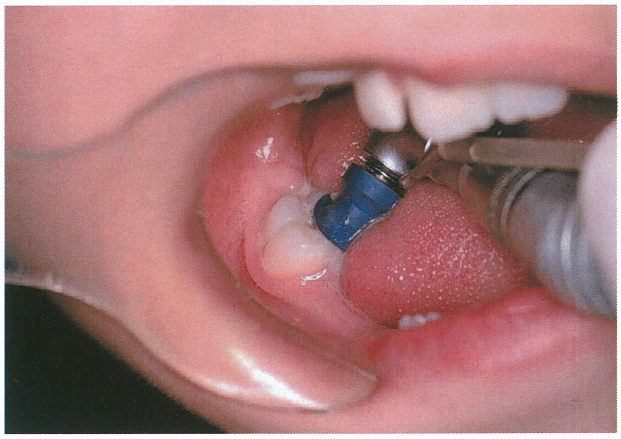

Resim 2: Dişin pomza ve lastikle temizlenmesi

kompozitlere göre daha az, geleneksel fissür örtücülere göre daha fazladır. Bu nedenle aşınma dirençleri geleneksel fissür örtücülere göre daha fazladır. Ancak düşük vizkoziteye sahip oldukları için özellikle fissürlerde genişletme işleminin yapıldığı durumlarda (invaziv teknik) kullanımları daha uygundur.

FİSSÜR ÖRTÜCÜLERİN UYGULAMA TEKNİĞİ

1. Pit ve fissürlerin muayenesi: Pit ve fissürlerde muayene klasik yöntem olan uygun bir ışık kaynağı altında görsel muayene ve/veya ayna ve sond yardımıyla yapılmaktadır.
Dişlerin bu yüzeylerindeki çürük teşhisinde, radyografik muayene ancak mine dentin sınırını geçmiş lezyonlarda klinik bulgulara destek olarak kullanılabilir. Sondla yapılan muayene sırasında kalın uçlu bir sond kullanıldığı zaman sond fissüre takılmayacak ya da çok ince uçlu sondlar fissür morfolojisine bağlı olarak fissüre takılabilecektir. Bu nedenle teşhiste esas kriter inspeksiyon olmalıdır. Fissürlerde muayene yaparken dişler çok iyi kurutulmalı ve siyah-kahverengi renklenmeler ya da minedeki opasiteler bu bölgede başlamış bir çürük lezyonu olarak değerlendirilmelidir. Ancak ne yazık ki dişlerin okluzal yüzeylerindeki çürük lezyonlarının doğru teşhisi her zaman mümkün olmayabilir. Bu nedenle de bazen dişlerin erken çürük lezyonlarının üzeri fissür örtücü ile kapatılabilmektedir. Bu konuda yapılan çalışmalar bu tür lezyonlarda var olan mikroorganizma sayısında bir azalma ve metabolik faaliyetlerinde yavaşlama olduğunu göstermiştir. Bu nedenle tamamiyle inaktif olmayan bu lezyonlardaki yavaş ilerlediği düşünülen çürüğün kontrollerle izlenmesi gerekir.

2. Yüzey Hazırlama İşlemleri: Fissür örtücünün başarısı için bağlantı yapılacak yüzeyin plak ve debristen arındırılmış, temiz ve kuru olması gerekmektedir. Yüzey hazırlama yöntemleri olarak kullanılan klasik pomza ve fırça ile temizleme işleminde pomza partiküllerinin fissürlerde kaldığı ve bu nedenle fissür örtücünün retansiyonunu olumsuz yönde etkilediği şeklinde bir dezavantaj öne sürülmektedir. Yüzey hazırlama için önerilen diğer teknikler; air abrazyon ve air polishing teknikleri, lazerle pürüzlendirme ve invaziv tekniktir.
Air abrazyon tekniği saflaştırılmış alüminyum oksit partiküllerinin bir cihazla basınç altında püskürtülmesi esasına dayanır. Uygulanan işlemin türüne göre basınç ayarlanabilmektedir. Bu teknikle rezin bağlantısı için oldukça uygun pöröz yapıya uygun bir yüzey elde edilir. Ancak fissür tabanında alimünyum oksit partikülleri birikebilmektedir.
Air polishing işleminde hava ve su ile birlikte güçlü bir şekilde püskürtülen özel formüllü sodyum bikarbonat ve kalsiyum tuzu kullanılır. Bu işlemle ilgili yapılan çalışmalar, asitle pürüzlendirme işlemi ile birlikte uygulandığı zaman air polishing işleminin fissür örtücünün bağlanma gücünü arttırdığını göstermektedir.
Lazer teknolojisindeki gelişmeler, bu teknolojinin dişhekimliğinde kullanımını mümkün kılmıştır. Ancak yapılan çalışmaların sonuçları lazer ile pürüzlendirilen yüzeylerde fissür örtücü retansiyonunun asitle pürüzlendirilerek uygulananlara göre çok farklı olmadığı yönündedir.
Yüzey hazırlama teknikleri içerisinde diğerlerine göre daha daha radikal bir yöntem olan invaziv teknik, asitle pürüzlendirme ve fissür örtücü uygulama öncesi pit ve fissürlerin frez yardımıyla mine sınırları içerisinde genişletilmesi esasına dayanır. Bu teknik sayesinde süt ve daimi dişlerde fissür girişleri temizlenerek başlangıç halindeki çürük ve yayılımının derecesi tespit edilerek ortadan kaldırılması olanağı bulunmaktadır.

3. Asitle pürüzlendirme: Minenin heterojen yapısı ve bağlanmayı güçleştiren oral çevre nedeni ile mineye bağlanma oldukça güçtür. Diş minesine uygulanan asit ile oluşan pörözite rezinin mineye tutuculuğunu arttırır. Asitleme ile minede 8-10 mikronluk bir mine kaybı olur. Yüzeydeki mine kaybının altında 40 mikrona kadar uzanan taglar oluşur. Böylece fissür örtücünün retansiyonu gerçekleşir. Asitleme ile organik birikintiler uzaklaştırılıp diş yüzeyi temizlenir ve tutucu-

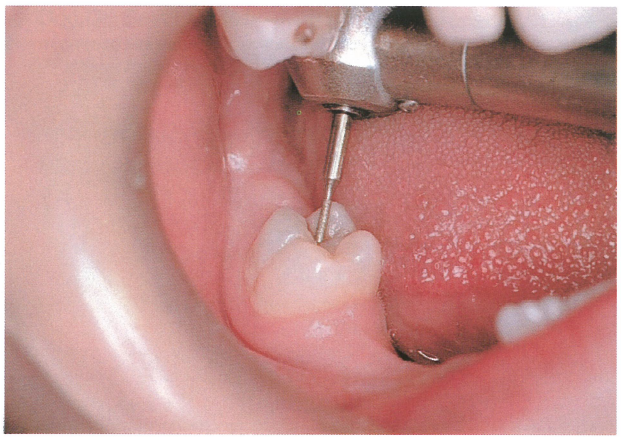

Resim 3: Aeratöre takılan bir frezle dişin yüzey preperasyonunun yapılması

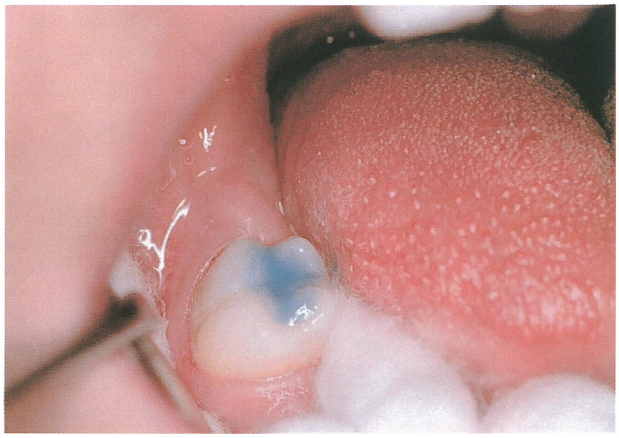

Resim 4: Kurutulup izole ediltikten sonra asitle pürüzlendirme işleminin yapılması

luk da artmış olur. Sonuç olarak mine-rezin ara yüzeyinde mikroorganizma kolonileşmesine ve bazı artıkların fissürlerden içeri sızmasını önleyen bir bariyer oluşur. Değişik araştırmacılara bağlı olarak asitle pürüzlendirme süresi ile ilgili minumum düzeyde farklı görüşler kabul edilse de genel olarak asitle pürüzlendirme için % 35-37' lik fosforik asit ile 15 sn.lik bir uygulama önerilmektedir.Yüzeyel minedeki yapısal farklılıklardan dolayı süt dişlerinde asitle pürüzlendirme süresi daimi dişlerin iki katıdır. Uygulamada başarı esas olarak asitle pürüzlendirme süresinden çok, pürüzlendirilen yüzeyin fissür tabanında asit kalmayacak şekilde basınçlı su ile yıkanması, kurutulması ve fissür örtücü materyali polimerize olana kadar iyi bir izolasyon sağlanmasıdır. Pürüzlendirilmiş mine yüzeyi tükürükle temas ederse oluşan mikropörözite pellikılla kaplanır ve tutuculuk azalır. Bu durumda 10 sn süreyle asitle pürüzlendirme işleminin tekrarlanması gereklidir.

4. Fissür örtücünün uygulanması:
Pürüzlendirilmiş mine yüzeyine fissür örtücü fırça veya firmanın vermiş olduğu aplikatör aracılığı ile uygulanır. Kimyasal olarak sertleşen fissür örtücülerde çalışma süresi 1-2 dk' dır. Katalizör baza karıştırıldığı anda polimerizasyon başlar. Bu yüzden materyalin dişe taşınmasında hiç vakit kaybedilmemelidir. Eğer bu arada mine yüzeyi tükürük ile kontamine olmuşsa tekrar pürüzlendirme yapmak gereklidir.
Fissür örtücü yüzeye uygulandığında 15 sn kadar fissürlerin içine nüfuz etmesi beklenir. Daha sonra bir sond yardımı ile pit ve olukların içine itilir. Hava kabarcığı kalmamasina dikkat edilir. Işık ile sertleşen fissür örtücülerde ise ışık uygulanana kadar sertleşme olmaz; çalışma süresi uzundur. Polimerizasyon 40 sn ışık uygulanması ile gerçekleştirilir.
Polimerizasyon sonrasında fissür örtücünün en üst tabakasında "oksijen inhibisyon zonu" adı verilen bir tabaka oluşur. Bu tabaka fissür örtücünün havayla temas etmesine bağlı olarak oluşan ve tam polimerize olmamış bir tabakadır. Polimerizasyon sonrası bu bölgedeki artık monomerin bir pamuk pelet yardımı ile silinerek uzaklaştırılması gereklidir.
Uygulama sırasında hava kabarcığı kalmışsa ve tükürük, sıvı kontaminasyonu oluşmamışsa, bir sond yardımı ile fissür örtücü uygulanarak fotopolimerizasyon gerçekleştirilir. Kontami-

KLİNİK BULGU				
Sond Takılması	YOK	VAR	VAR	VAR
Renklenme	YOK	YOK	VAR	VAR
Minede Yumuşama	YOK	YOK	YOK	VAR
Radyografik Bulgu	YOK	YOK	YOK	VAR
TEŞHİS	SAĞLAM	SAĞLAM	ŞÜPHELİ	ÇÜRÜK
TEDAVİ	TEDAVİYE GEREK YOK VEYA FİSSÜR ÖRTÜCÜ	FİSSÜR ÖRTÜCÜ (İNVAZİV)	FİSSÜR ÖRTÜCÜ (İNVAZİV)	• PRR • KRR • AR

Tablo I.Pit ve fissürlerde teşhise yönelik tedavi seçenekleri
(PRR; Preventif rezin restorasyon, KRR; Kompozit rezin restorasyon, AR; Amalgam restorasyon.)

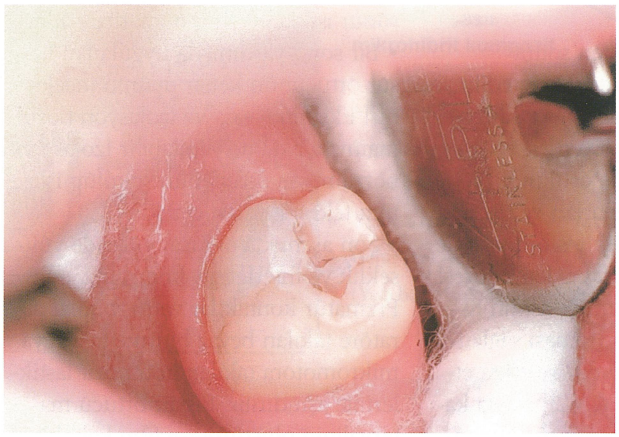

Resim 5: Minenin pürüzlendirme sonrası görüntüsü

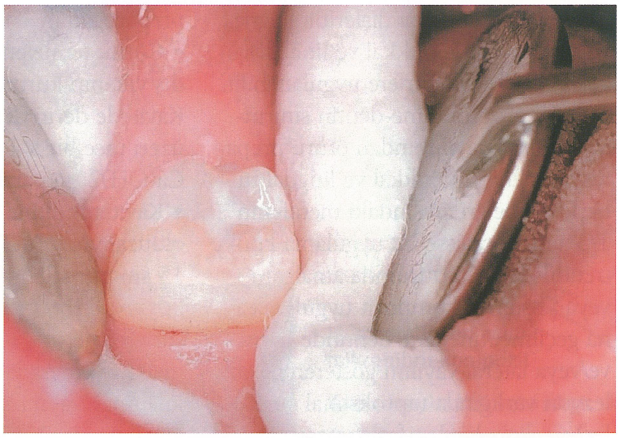

Resim 6: Dişin fissür örtücü uygulandıktan sonraki görüntüsü

nasyon oluşmuş ise yeniden en az 10 sn pürüzlendirme gerekli olacaktır. Bu işlemden sonra okluzyon artikülasyon kağıdı ile kontrol edilir. Marjinal ridgelerdeki ve fissürlerden taşan artıklar uzaklaştırılır.

Fissür örtücü uygulanmiş dişler düzenli olarak 6 ayda bir kontrol edilmelidir. Parsiyel ve total kayıp, renk değişimi, kırık veya çatlak durumlarında eski fissür örtücü kaldırılır. Diş tekrar değerlendirilir ve yeniden fissür örtücü uygulanır.

Dişhekimliği literatüründe son zamanlarda fissür örtücü uygulamalarında bonding ajanların kullanılmasına ilişkin yayınlar giderek artan sayıda yer almaktadır. Özellikle hidrofilik yapıdaki ajanların (örneğin içeriğinde aseton bulunanlar) pürüzlendirilmiş mine yüzeyinin yıkama sırasında veya sonrasında tükürükle kontamine olduğu, tükürük izolasyonun yeterince sağlanamadığı durumlarda (dilin kontrol edilemediği, hasta kooperasyonun sağlanamadığı vb) ve özellikle daimi dişlerin sürmesini tamamlayamadığı durumlarda faydalı sonuçlar verdiği bildirilmiştir.

Günümüzde restoratif materyallerdeki gelişmeler dişlerdeki çürük lezyonların tedavisinde daha az madde kaybı ile yapılabilecek farklı tedavi seçeneklerini gündeme getirmiştir (Tablo 1). Bu uygulamalardan biri de invaziv teknik ile fissür örtücü uygulamasıdır. Kullanılan yöntemin amacı, fissür duvarlarında lateral olarak yayılan ve klinik muayenede fissürlerde kahverengi renklenmeler veya opasite şeklinde kendini gösteren çürüğü minimum madde kaybı ile uzaklaştırıp koruyucu bir tedavi yaklaşımı ile restore etmektir.

Bu teknikle fissürlerdeki derinleştirme işlemi sırasında organik materyal ve plak ile ince bir tabaka halinde mine aşındırılacağından fissür örtücünün retansiyonu artar. Fissürün genişletilip derinleştirilmesi ile daha kalın bir örtücü tabakası oluşturulacağından mine yüzeylerine daha iyi bir adaptasyon sağlanır. Böylece mikrosızıntı riski azalır. Bu işlemin dezavantajı ise az bir miktar da olsa diş dokusunda madde kaybı meydana getirmesidir.

İnvasiv Teknikte Klinik Uygulama:

- Çapı 0,5-0,6 mm olan alev uçlu veya rond frezle pit ve fissürler tabana dokunulmadan genişletilir.
- Diş hava-su spreyi ile kurutularak rulo pamuklarla izole edilir.
- Preparasyon asitle pürüzlendirilip (daimi diş 30 sn., süt dişi 60 sn.) yıkanır, tekrar izole edilir ve kurutulur.
- Pit ve fissür örtücü preparasyona yayılır; sond ucu ile bütün yüzeylere yayılması sağlanır ve görünür ışıkla polimerize edilir.
- Okluzyon kontrolu yapılır. Prematür kontaktlar aeratöre takılan beyaz bitirme taşı veya mikromotora takılan beyaz bitirme lastikleri ile aşındırılır (Resim 1-6).

PREVENTİF REZİN RESTORASYONLAR (PRR)

Dişlerin pit ve fissürlerinde (veya invaziv teknik uygulaması sırasında) rastlanılan çürüğün minimum kavite preparasyonu ile uzaklaştırılması ve restorasyonunu takiben tüm pit ve fissürlerin fissür örtücü ile kapatılması şeklinde yapılan uygulamaya preventif rezin restorasyon denir (Şekil 1).

Fissür örtücüler çürüksüz pit ve fissürlere uygulanırken, PRR radyolojik olarak da çürük teşhisi konmuş pit ve fissürlere uygulanmaktadır. Amalgam restorasyona göre % 25 daha az zaman gerektirmesi, daha konservatif bir yaklaşım olması, tekniğe uyulduğu taktirde marjinal sızıntı ve ikincil çürük oluşumunun en aza indirgenmesi, amalgam gibi polisaj gerektirmemesi ve gerektiğinde konvansiyonel bir tedavi seçeneğinin her zaman mümkün olması gibi nedenlerle tercih edilen koruyucu bir yaklaşımdır.

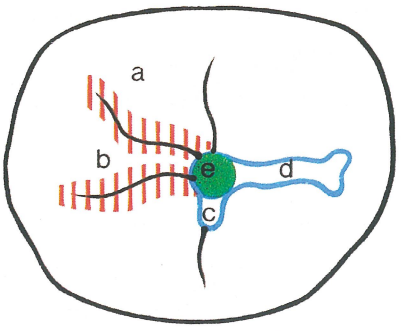

Şekil 1 : Koruyucu Rezin Restorasyon Uygulaması
a- Pulpaya yakın kavite tabanı. Bu bölgeye Ca(OH)2 uygulanır
b,c- Fissürlerde renklenme. Bu bölgelere inaziv teknik uygulanır
d,e- Sağlıklı fissür. Bu bölgelere fissür örtücü uygulanır

PRR süt ve daimi azı dişlerinin çiğneyici yüzeyleri ile bukkal ve lingual yüzeydeki pit ve fissürlere uygulanabilir. Ancak çürüğün mine-dentin sınırındaki lateral yayılımından ötürü preparasyon genişliği bukkal ve lingual tüberkül tepeleri arasındaki mesafenin 1/3' ünü geçmişse bu uygulama kontrendikedir. Bu durumda amalgam veya posterior kompozit uygulamasına geçilmelidir. Yine dentinde derin ve/veya lateral yayılım gösteren çürük lezyon varlığında (aproksimal çürükler) ve dişin birden fazla yüzeyini içeren çürük lezyonlarının tedavisinde konvansiyonel yöntemler uygulanmalıdır.

Uygulama Tekniği:

• Anestezi yapılır. Çapı maksimum 1 mm. olan bir fissür veya rond frez ile çürük pit ve fissür lezyonuna girilerek çürük olan bölge temizlenir. Bu amaçla açılan kaviteye bizotaj yapılmaz. Açılan kavitenin dışında kalan pit ve fissürlerde renklenme veya lateral yayılım gösteren çürük şüphesi varsa bu bölgeler de invaziv teknikle prepare edilir.

• Çürük temizlendikten sonra diş yıkanıp kurutulur ve izole edilir. Kavitede derin dentin açığa çıkmışsa üzeri ince bir kat hızlı sertleşen Ca(OH)2 preparatı ile örtülür.

• Kavitenin mine kenarları ve dişin okluzal yüzü % 37' lik fosforik asit ile 15 sn. pürüzlendirilir. Bekleme süresi boyunca, sond yardımıyla asidin fissürlerin derinliklerine teması sağlanmalıdır. Bu arada dentinin asitten etkilenmemesini sağlamak amacıyla kavite bir pamukla kapatılabilir. Ardından diş minesi ve dentin birlikte 15 sn pürüzlendirilir. Yıkama işlemi yapılır. Dentinin dehidrate olmasını önlemek amacıyla kurutma işlemi pamuk yardımıyla yapılmalıdır.

• Dentin bonding ajan üretici firmanın önerisine göre uygulanır.

• Kompozit materyali, kavite preparasyonunun içine okluzal yüzeyden 1 mm aşağıda kalacak şekilde yerleştirilir. Işıkla polimerize olan kompozit 40 sn polimerize edilir.

• Ardından tüm pit ve fissürlere ve kompozit restorasyonun üzerine fissür örtücü materyali uygulanarak görünür ışıkla 40 sn. polimerize edilir.

• Bir sond yardımıyla uygulanan fissür örtücünün kenar uyumu incelenir. Eksiklik varsa ve izolasyon bozulmamışsa ekleme yapılabilir İzolasyon bozulmuşsa örtücünün sökülüp işlemin tekrarlanması gerekir.

• Son aşamada okluzal yüzeyde yükseklik ve interferens kontrolü yapılır. Prematür kontaktlar varsa, bunlar aeratöre takılan beyaz bitirme taşı veya mikromotora takılan kompozit lastikleri ile aşındırılır. Fissür örtücü materyalinin oluşturduğu film kalınlık ortalama 6 aylık bir zamanda aşınabilmektedir. Yüksekliği giderilmemiş bir fissür örtücüde prematür kontağa bağlı tek yönlü yükleme nedeniyle oluşan internal stresler kısa bir süre sonra örtücünün iç yapısında zayıflamaya yol açar ve bu durum fissür örtücünün total veya parsiyel kaybıyla sonuçlanır. Parsiyel retansiyonlu bir fissür örtücü ise plak ve bakteri retansiyonu yönünden hiç örtücü uygulanmamış bir dişten çok daha yüksek çürük riskine sahiptir.

• Restorasyonların en az 6 aylık aralarla kontrolleri yapılmalıdır.

KAYNAKLAR

1. Ripa LW. The current status of pit and fissure sealants: A review. J Can Dent Assoc 1985; 51: 367 – 380.
2. Waggoner WF, Siegal M. Pit and fissure sealant application: Updating the technique. Quintessence 1996; 127: 351 – 361.
3. Ripa LW. Sealants revisted. An update of the effectiveness of pit – and – fissure sealants. Caries Res 1993; 27 (suppl 1): 77 – 82.
4. Brockmann SL, Scott RL, Eick JD. An SEM study of the effect of air – polishing on the enamel – sealant surface. Quintessence Int 1990; 21: 201 – 206.
5. Wright GZ, Hatibovic – Kofman S, Millenaar DW, Braverman I. The safety and efficacy of treatment with air abrasion technology. Int J Paediatr Dent 1999; 9: 133 – 140.
6: Goldstein RE, Parkins FM. Using air abrasive technology to diagnose and restore pit and fissure caries. J Am Dent Assoc 1995; 126: 761 – 766.
7. Symons AL, Chu CY, Meyers IA. The effect of morphology and pretreatment of the enamel surface on penetration and adhesion of fissure sealants. J Oral Rehabil 1996; 23: 791 – 798.
8. Tulunoğlu Ö, Bodur H, Üçtaşlı M, Alaçam A. The effect of bonding agents on the microleakage and bond strength of sealant in primary teeth. J Oral Rehab 1999; 26: 436-441.

KOMPOZİT ÜRÜNLERDE DÜNYA MARKASI

IVOCLAR VIVADENT

Tetric Ceram



Seramik esaslı mikrohibrit kompozit

- Mükemmel estetik
- Uygulama kolaylığı
- Fluorid salınımı
- Yüksek radyopasite
- Geniş renk yelpazesi
  (Yeni beyazlatılmış diş renkleri)

Tetric Flow



Işıkla sertleşen akıcı mikrohibrit kompozit

- Kavite duvarlarına kolayca adapte olur
- Fluorid salınımı
- Geniş renk yelpazesi

Excite



Kompozit restorasyonlar için tek komponentli bonding ajanı

- Tek kat sürülür ve ışıkla sertleşir
- Aseton içermez (Alkol bazlı)
- Yüksek yapışma gücü 34 MPa

Inten-S



Düşük Polimerizasyon büzülmesine sahip anterior ve posterior bölge kompoziti

- Polimerizasyon büzülme oranı hacimsel olarak %1,6
- Mükemmel kenar adaptasyonu
- Daha kısa sürede polimerizasyon
  (her tabaka için sadece 20 sn)

Te-Econom



Universal Hibrit Kompozit

- Anterior ve posterior bölgeler için
- Kolay uygulama
- Ekonomik fiyat
- Şırınga veya cavifil şekilleri mevcuttur.

ivoclar vivadent

GÜNEY DİŞ DEPOSU TİCARET VE SANAYİ A.Ş.

MERKEZ / SHOWROOM: Ahi Evran Caddesi No:1 Polaris İş Merkezi Kat:7 80670 Maslak / İSTANBUL
Tel: (0212) 346 04 04 (25 Hat Pbx) Fax: (0212) 346 04 24 http://www.guneydisdeposu.com e-mail:info@guneydisdeposu.com

ÇAPA Tel: (0212) 621 51 68-70 • Fax: (0212) 621 51 67
KADIKÖY Tel: (0216) 345 46 96-97 • Fax: (0216) 346 83 70
ANTALYA Tel: (0242) 248 73 74 - 241 56 35 • Fax: (0242) 243 27 91
ANKARA Tel: (0312) 418 95 05 - 418 44 29 • Fax: (0312) 417 17 10

Ücretsiz ürün danışma hattı : 0800 211 02 04

BURSA Tel: (0224) 220 46 25 - 220 48 57 • Fax: (0224) 220 95 49
İZMİR Tel: (0232) 425 11 83 - 484 85 38 • Fax: (0232) 483 70 87
SAMSUN Tel: (0362) 432 42 31 - 432 43 78 • Fax: (0362) 432 43 15
ADANA Tel: (0322) 363 20 69 - 363 23 15 • Fax: (0322) 363 22 10

GÜNEY DİŞ

MALZEME TOPTAN VE PERAKENDE SATIŞ
Polaris İş Merkezi Arka Cephesi
Tel : (0212) 346 04 04
Fax : (0212) 346 04 24

Restoratif Materyaller ve Klinik Uygulamaları

Doç.Dr. Engin Ersöz
Ankara Üniversitesi Diş Hekimliği Fakültesi
Diş Hastalıkları ve Tedavisi Adabilim dalı.

CAM İYONOMER SİMANLARIN SINIFLANDIRILMASI

En eski dolgu maddesi olarak bilinen amalgamın tutucu olmaması, kopma ve gerilmeye karşı dayanıksızlığı, estetik olmayan rengi, ağız içinde galvanik akımlara neden olması, ısı ve elektriği iletmesi, korozyonu sonucu dentin kanalları içine metal alaşımlarının göçü ile dişte renklenmelere neden olması ve yapısında insan sağlığını ve çevreyi etkileyen toksik civa içermesi, araştırıcıları alternatif restoratif materyaller bulmaya yöneltmiştir.

Mine ve dentine direkt olarak bağlanan ideal restoratif materyal arayışları uzun yıllardan beri sürmektedir. Dişe iyi bir adezyon kuvvetiyle bağlanma, diş sert dokularını ve pulpayı karyojenik bakterilerin zararlı etkilerinden koruma gibi giderek artan ihtiyaçlarını karşılamaya yönelik adımlardan biri, ilk defa 1970'lerde Mc Lean ve Wilson tarafından geliştirilerek 1972 yılında restoratif diş hekimliği alanına giren cam iyonomer siman (CİS)'lardır. Bunun nedeni o zamana dek ilk defa yüksek seviyede biyolojik uyuma sahip olan bir restoratif materyalin diş dokularına uzun süreli adezyon olanağı sunması ve uzun süreli flor iyonu salınımına bağlı olarak çürük önleyici özellik taşımasıdır.

Cam iyonomer simanlar temelde asidik polimer içeren ve bu komponentlerin arasında oluşan asit baz reaksiyonuyla sertleşen simanlardır. Diğer bir tanıma göre camla güçlendirilmiş doldurucu partiküllerden ve bu partikülleri çevreleyen çapraz bağlı iyon-polimer matriksinden oluşan bir dental materyaldir.

Bu materyal için kullanılan "cam iyonomer" terimi bazı yönlerden eksik bir tanımlamadır "iyonomer" kelimesi, genelde %5-10 oranında bulunan az miktardaki iyonize ve iyonize olabilir formdaki grupları içeren polimerleri tarif etmek için kullanılmıştır. Fakat "cam iyonomer" terimi, bu dental materyalin bileşenlerini tanımlamaz. Bu nedenle materyal için "cam polialkenoat" terimi uygun bulunmuştur. Kimya literatüründe "cam polialkenoat" bir sistemik isim olarak kabul görmüşse de "cam iyonomer" terimi kadar popüler hale gelememiş ve klinisyenler arasında benimsenmemiştir.

Cam İyonomer Simanlar:

- Daimi dişlerde Black III ve Black I kavite restorasyonu
- Süt dişi daimi restorasyonu
- Kron- köprü simantasyonu
- Kaide materyali olarak
- Ortodontik bant ve braketlerin yapıştırılmasında
- Fissürlerin örtülmesinde

Cam iyonomer Simanların özellikleri şöyle sıralanabilir;

- Reaksiyon sonrası tam olarak sertleşirler
- Düşük ekzotermi gösterirler
- Polimerizasyon büzülmeleri yoktur
- Serbest radikal içermezler
- Yüksek nemde boyutsal stabilite gösterirler
- Doldurucu- matriks etkileşimleri vardır
- Mine dentin adezyon özellikleri minimal kavite preparasyonuna olanak verir
- Florür salınımı yaparlar
- Yeniden florid yüklenmesi ile ağız içerisinde yavaş florid salınım sistemleri olarak rol oynarlar.

Cam iyonomer simanların pozitif özelliklerinin yanı sıra negatif özelliklerinin de olduğu bilinmektedir. Çalışma süresinin kısalığı, materyalin neme ve dehidrasyona duyarlı olması, düşük fraktür direnci, düşük aşınma direnci ve mikrosızıntının elimine edilememesi bunlardan bazılarıdır.

Bu nedenle son yıllarda cam iyonomer simanların fiziksel özelliklerini güçlendirmeye yönelik çalışmalar hız kazanmış, bunun sonucu olarak da cam iyonomer ve kompozit rezinlerin hibritleştirilmesi esasına dayanan birçok materyal piyasaya sürülmüştür.

CIS'ların fiziksel özelliklerini arttırmak amacıyla 1983 yılında "Mucizevi Karışım" (Miracle Mix) olarak bilinen metal destekli cam iyonomer simanlar üretilmiştir. Bunlar Tip II CIS tozunun 7:1 oranında amalgam ile karıştırılmasını takiben 3:1 oranında likidi ile karışımından oluşur.

1985 yılında McLean ve Gasser cam tozuna gümüş partiküllerinin sinterize edilmesiyle elde edilen cam kermet simanları üretmişlerdir.

1989 yılında Mathis ve Ferracane CIS ve kompozit rezinlerin (RC) olumlu fiziksel özelliklerinin tek bir patta birleştiği rezin modifiye cam iyonomer simanları geliştirmişlerdir. Işıkla sertleşebilme, uygulama kolaylığı, erken dönemdeki nem kontaminasyonuna direnç gibi gelenesel CIS'lara göre gelişmiş mekanik ve estetik özelliklere sahip rezin modifiye cam iyonomer simanların endikasyon alanlarının sınırlı kalması üzerine daha üstün özellikleri olan dolgu maddelerine ihtiyaç duyulmuştur.

1990'lı yılların başında ise CIS'lar ile kompozit rezinlerin bazı üstün özelliklerini içeren yeni restoratif materyaller geliştirilmiştir. 1993'de Göteborg'daki FDI kongresinde Dentsply firması tarafından üretilen ve piyasa ismi Dyract olan yeni bir materyal tanıtılmıştır. Ayrıca bu tip rezinler kompozit özelliklerinden dolayı "kompo", cam iyonomer özelliklerinden dolayı "mer" terimlerinin birleşimiyle adlandırılmış, "Kompomer" adı verilmiş-

tir.
Her ikisinin de geleneksel CIS ve kompozit içermesi nedeniyle, yeni geliştirilen bu materyaller arasında terminoloji karmaşası olmuştur. Işıkla sertleşen cam iyonomer siman rezin, cam iyonomer rezin, rezin ile güçlendirilmiş CIS, hibrid iyonomer, hibrid kompomer, görünür ışıkla sertleşen kompomer, ışıkla sertleşen hibrid kompomer, iyonomer modifiye rezin, görünür ışıkla sertleşen cam iyonomer rezin vb. çeşitli şekillerde adlandırılmışlardır.
1994 yılında McLean ve ark. Bu materyalleri sertleşme reaksiyonlarına göre 3 sınıfa ayırmışlardır.

1- Geleneksel cam iyonomer simanlar.
Tip I) Yapıştırıcı simanlar
Tip II) Restoratif simanlar
a) Estetik
b) Gümüşle takviye edilmiş
Tip III) Çabuk sertleşen kaide materyalleri ve fissür sealantlar
2- Rezin modifiye cam iyonomer simanlar
3- Poliasit modifiye kompozit rezinler.

1.Geleneksel Cam İyonomer Simanlar

Bileşimi: Bazik yapıdaki alüminyum floro silikat cam ile polikarboksilik asitten oluşur.

Cam: Asitle parçalanabilen bir camdır ve ince toz haline getirilmiştir. Sudaki asit çözeltisi ile muamele edildiğinde yapısal özelliklerine göre Ca^{+2} ve Al^{+3} gibi iyonlar salmaktadır.

Asidik Polimer: Esas olarak poliakrilik asit ise de, itatonik, akrilik, maleik ve vinil fosforik asitlerin polimer ve kopolimerlerini içerir.

Sertleşme Reaksiyonu: Asit-baz reaksiyonu kompleks formasyonudur. Geleneksel cam iyonomer simanları oluşturan reaksiyon başlangıçta visköz bir pat halinde bulunan materyalin sert yapıya dönüşmesidir. Asit-baz reaksiyonu tamamlanan cam iyonomer simanlar zamanla saydamlaşır ve yapısal olarak daha güçlü konuma gelirler. Reaksiyon matriks formasyonunda önemli rol oynayan iki değişik katyonun, alüminyum ve kalsiyumun cam içinde bulunması nedeniyle karmaşıktır. Sertleşme işlemi iki farklı fazda karakterize edilebilir:

a) Çözülme fazı
b) Şelasyon fazı.

Çözülme fazında poliakrilik asidin hidrojen iyonları cam partiküllerinin yüzeyine girerek, Ca^{+2} ve Al^{+3} iyonları ile yer değiştirip, çapraz halkalı polianyonik çizgiler oluştururlar. Ortamda bulunan Al^{+3} ve Ca^{+2} iyonları, floridlerle kompleksler oluşturacak şekilde çözünüp, sulu elektrolit fazına geçerek poliakrilik asit zincirlerinin karboksilat iyonları arasında köprüler oluştururlar. Böylece şelasyon fazına geçilir. Öncelikle daha akışkan olan Ca polikarboksilatlar amalgama benzer şekilde işlenme özelliğine sahip sert, şelöz bir yapıya dönüşür. Bu evrede iyonomer sistem su emilimine çok hassastır. Suya dirençli sert bir yüzey oluşturacak olan alüminyum karboksilatların formasyonu ise ancak 30 dakika sonra oluşmaktadır.

	Cam İyonomer	Rezin Modifiye Cam İyonomer	Poliasit Modifiye Kompozit Rezin
Sertleşme	Kimyasal (Asit-baz reaksiyonu)	Kimyasal (Asit-baz reaksiyonu) Işıkla	Işıkla
Karıştırma	İki komponentli sistem Karıştırma gerekli	İki komponentli sistem Karıştırma gerekli	Tek komponentli sistem Karıştırma gerekmez
Florür Salımı	Yüksek	Orta-Yüksek	Orta
Adezyon	Dental dokulara kimyasal tutunur	Dental dokulara kimyasal tutunur (Bazı primerler gerekebilir)	Mekanik tutunur, bonding ajanlar gerekir.
Estetik	Opak	İyi	Çok iyi
Fiziksel Özellikler	İyi	İyi –Çok iyi	Çok iyi
İşlenebilirlik	Düşük	İyi	Mükemmel
Uygulanım Kolaylığı	Başlangıçta neme hassas, yavaş sertleşir	Neme daha az hassas	Fazla nemi tolere edebilir, bonding ajan gerekir
Çözünürlülük	Düşük	Orta-düşük	Orta
Boyutsal Değişim	Termal genleşme ve büzülme diş sert dokularıyla benzer	Yüksek termal genleşme ve polimerizasyon büzülmesi	Yüksek termal genleşme ve polimerizasyon büzülmesi
Örnekler	Fuji LX Ketac-Molar Fuji II Ketac Fil Logobond Kromoglass Chemfil sup Ketac silver Ionofil molar	FujiII LC Vitremer Photac-Fil Quick Ionosit Fil	Dyract Compoglass F Hytac Aplitip F 2000 Variglass Geristore Freedom

Tablo 1. Cam iyonomer simanların genel özellikleri

Sertleşme reaksiyonu şu şekilde formüle edilebilir:
Cam (baz) + Polielektrolit (asit) ---- Polihidrojel +Siligojel
Genel özellikleri ve marka isimleri Tablo 1'de verilmiştir. Dental marketlerde en sık rastlanan simanlar; Fuji LX, Ketac-Molar, Fuji II, Ketac Fil, Logobond, Kromoglass, Chemfill sup, Ketac silver, Ionofil molar'dır.

2. Rezin Modifiye Cam İyonomer Simanlar:

Bileşimi: Geleneksel cam iyonomer simanları ışıkla sertleştirmek için, poliakrilik asit zincir üzerine metakrilat gruplarının yerleştirilmesi yani rezin modifiye edilmesi gereklidir. Modifiye edilmiş rezin daha önceki formuna göre suda daha az çözünür. Bu dezavantajı kaldırabilmek için maddenin yapısına ko-solvent olan HEMA eklenmiştir. HEMA hidrofilik yapıda olduğu için, sertleşmiş olan simanın belli bir oranda su absorbe etmesine ve zaman içinde simanın bazı fiziksel özellikleri yönünden zayıflamasına neden olur.

Sertleşme reaksiyonu: Rezin modifiye cam iyonomer simanlarda sertleşme iki reaksiyon ile gerçekleşir. Birinci reaksiyon, kompozit rezinlerde olduğu gibi görünür ışıkla başlatılan polimerizasyondur. İkinci reaksiyon ise asit-baz reaksiyonu olup, ışıkla polimerizasyondan hemen sonra başlar ve simanın maturasyonundan sorumludur. Dolayısı ile sertleşme sonrasında iki tip matriks oluşur.

a) Metal poliakrilat tuzların oluşturduğu matriks:
Asit-baz reaksiyonu:
Kalsiyum aküminosilikat cam (baz) +Poliakrilik asit (PAA) ---- Kalsiyum ve Aluminyum poliakrilat tuz+Hidrojel
b) Polimer matriks:
HEMA + fotokimyasal initiatör/aktivatör----- Poli-HEMA matriks
Genel özellikleri ve marka isimleri Tablo 1'de verilmiştir. Dental marketlerde en sık rastlanan örnekler; FujiII LC, Vitremer, Photac-Fil Quick, Ionosit Fil'dir.

3. Poliasit Modifiye Kompozit Rezinler:

Bileşimi: Poliasit modifiye kompozit rezinler, cam iyonomer simanlarla kompozit rezinler arasında yer alan, ancak yapısal özellikleri bakımından kompozit rezinlere daha yakın materyallerdir.
Poliasit modifiye kompozit rezinlerin bileşimi üretici firmasına göre farklılık taşır.
1993 yılında piyasaya sürülen "Dyract" (Dentspyl/De Trey, Germany) üretici firması tarafından "Kompomer" olarak adlandırılmıştır. Daha sonra piyasaya sürülen benzer ürünlerin çoğunda "Kompomer" terimi yaygınlaşmıştır. Bu maddelerin kompozit ve cam iyonomer maddelerinin bazı bileşenlerini içermesi "Kompomer" adının kullanılması için yeterli değildir. Çünkü rezin modifiye cam iyonomer simanlarda da tıpkı poliasit modifiye kompozit rezinlerde olduğu gibi kompozit ve cam iyonomer simanlar vardır.

Sertleşme Reaksiyonu: Poliasit modifiye kompozit rezinler su bileşeninin ana yapıya katılmaması, maddenin genel olarak sertleşmesindeki etkenin fotopolimerizasyon olması düşüncesini beraberinde getirir.
Polimerizasyon sonrasında oluşan asit-baz reaksiyonu hakkındaki bilgiler henüz yetersizdir.
Yapılan çalışmalarda poliasit modifiye kompozit rezinlerde ışıkla sertleştirme sonrasında yüzeydeki tuz formasyon oranının azaldığı ve ağız sıvılarıyla temasıyla suyun hidrofilik polimer ağ içine sızarak asit-baz reaksiyonunu başlattığını belirtmişlerdir. Oluşan asit-baz reaksiyonunun, cam iyonomer simanın klinik sertleşme süresine göre daha uzun ve yavaş geliştiğini açıklamışlardır.
Poliasit modifiye kompozit rezinler, ağız içinde asit- baz reaksiyonunu başlatabilmek için öncelikle ışıkla sertleştirilmelidir. Daha sonra ağız sıvılarından alınan su ile başlayan asit-baz reaksiyonunun, ağız içi ortamdaki etkisi, derinliği, hızı ve dolgunun sertleşme sonrasındaki fiziksel özellkleri üzerindeki etkisi henüz tam olarak bilinmemektedir. Buna neden olan, dolgunun dış yüzeyi ile temasta olan ağız sıvılarındaki PH' nın devamlı değişim göstermesidir.
Genel özellikleri ve marka isimleri Tablo 1'de verilmiştir.Dental marketlerde en sık rastlanan örnekler; Dyract, Compoglass f, Hytac Aplitip, F2000, Variglass, Geristore, Freedom'dır.

KAYNAKLAR

• Abate PF, Bertacchini SM, Palack MA, Macchi RC. Adhesion of a compomer to dental structures. Quint Int.1997;28:509-512.
• Akal N, Öztaş N, Ölmez A, Özsan M. Florid içeren restoratif materyallerin sekonder çürük oluşumu üzerine etkisinin invitro olarak değerlendirilmesi.G Ü Diş Hek Fak Derg.1999;16:23-9.
• Azillah MA,Anstice HM, Pearson GS. Long –Term Flexural strength of three direct aesthetic restorative materials. J Dent 1998;26:177-82.
• Brackett WW, Robinson PB. Composite resin and glass ionomer cement current status for use in cervical restorations. Quint Int. 1990;21:445-47.
• De Moor R. Tha formulation of glass ionomers and their degree of fluorid. R. B. Med. Dent. 1996;51:9-21.
• Garcia-Godoy F. Resin based composites and compomers in primary molars. Dent Clin. North Am. 2000;541-570.
• Marts BA, Cochran M, Charlson T. Longevity glass-ionomer restorative materials. Result of a 10 years evaluation . Quint Int. 1996;27:373-382.
• McLean JW, Gasser O. Glass cermet cements. Quint Int. 1985;16:333-343.
• Mclean JW, Nicholson JW,Wilson AD. Proposed nomenclature for glass-ionomer dental cements and related materials.Quint Int 1994;25:581-9.
• Mclean JW. Clinical applications of glass ionomer cements. Oper Dent.1992;5:184-190.
• Mothis RS,Ferracane JL. Properties of a glass ionomer- resin composite hybrid material. Dent Mater. 1989;5:355-358.
• Newman SM. Amalgam alternatives:What can complete. JADA 1999;122:67-71.
• Rust JE,Antonucci JM, Eichmüller F, Anderson MH. Adhesive properties of modified glass-ionomer cements. Dent Mater.1992; 18:31-6.
• Sturdevant CM, Robertson TM, Heymann HO, Sturdevant JR. The art and science of operative Dentistry. St. Louis Morby.Year Book.Inc 1995.263-72.
• Van Voorde A, Gerdts GJ, Muchison DF. Clinical uses of glass ionomer cements:a literature review. Quint Int.1998;19:53-61.
• Walls AWG. Glass polyalkenoate (glassionomer) cement: a review. J Dent 1986;14:231-46.
• Wilson AD. Developments in glass ionomer cements. Int J Prosth. 1989;2:438-446.
• Wilson AD. Resin modified glass ionomer cements. Int J Prosth. 1990.(3)425-429.

4345 Çıkartıcı Seti +++ 5985 Kompozit Çıkartıcı +++
H 32 Amalgam Çıkartcı +++ H34 / H34 L Kron Kesici

TÜRKİYE MÜMESSİLİ

medifarm
DIŞ TİC. PAZ. LTD. ŞTİ.

Kim testere dururken ağacı bıçakla keser ?

Dişhekimlerine sunulan standart, denenmiş bir frez çeşidi olmasına rağmen bazen belirli çözümler için özel frezlere gereksinim duyulabilir.

Aşağıdaki bilgiler yapılacak işlemlere optimum sonuçlar getirebilecek yeni ürünlerle ilgilidir.

Özel uygulamalara özel frezler gerekir

KOMET, her muayenehanenin ihtiyaç duyacağı, eski dolguları sökecek, kron ve köprüleri kesebilecek bir frez seti geliştirdi.

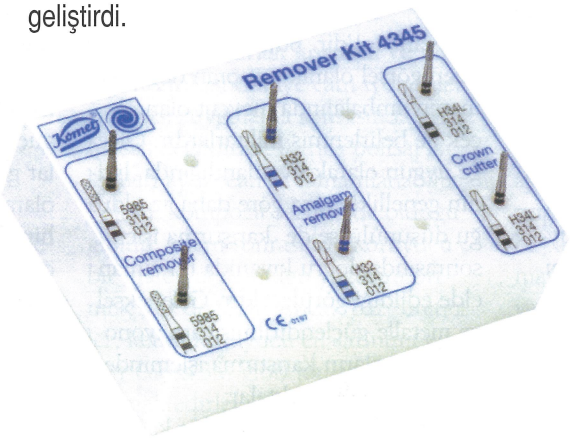

4345 Çıkartıcı set içeriği:

- 2 Kompozit Çıkartıcı 5985 (İri elmas partikül kaplı) Kompozit dolguları hızlı ve etkili bir şekilde çıkartır
- 2 Amalgam Sökücü H32 eski amalgam dolguları tehlikesizce söker
- 2 Kron Kesici H34L her türlü metal ve metal olmayan kronları keser

KOMET özel frezleri muayenehanedeki yardımcınız





5985

Kompozit, kompomer ve ormoker dolguların hızlı ve etkili bir şekilde çıkartılması içindir.





H32

Amalgam dolguların hızlı ve tehlikesiz bir şekilde sökülmesi için mükemmel bir tungsten karbit frezdir.

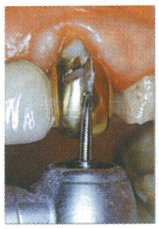



H34L

Tüm alaşımlarda etkili kron kesici



İSTANBUL İRTİBAT BÜROMUZ : Emin Ali Paşa Caddesi Yılmazlar Apt. No: 118/1 D. 10 81110 Bostancı, İstanbul
Tel. : (0216) 380 19 98 - 380 18 11 Fax : (0216) 410 02 63
e-mail: medifarm@superonline.com

İZMİR İRTİBAT BÜROMUZ : Ersin Diş Deposu Kıbrıs Şehitleri Cad. Ebru Apt. No: 30 Kat: 1 /1 Alsancak - İZMİR Tel. : (0232) 464 99 00 - 01 - 03

ANKARA İRTİBAT BÜROMUZ : Mahmut Esat Bozkurt Cad. Samur Sk. 30 / 13 Kolej - ANKARA
Tel. : (0312) 435 70 20

Restoratif Materyaller
ve Klinik Uygulamaları

Yrd.Doç.Dr. Zafer C. Çehreli
Hacettepe Üniversitesi Dişhekimliği Fakültesi
Pedodonti Anabilim Dalı Öğretim Üyesi

CAM İYONOMER SİMANLARIN UYGULAMA YÖNTEMLERİ

Geleneksel cam iyonomer simanlar ve bunların hibrid türevleri, özgün kimyasal ve fiziksel yapıları nedeniyle; hazırlama, uygulama ve polisaj tekniklerinde bazı farklılıklar arzederler. Kullanılan restoratif materyalin tipine göre uygulama yöntemlerini aşağıdaki gibi sınıflandırmak mümkündür:

a) Geleneksel cam iyonomer simanlar ve Metalle güçlendirilmiş (Sermet) cam iyonomer simanlar:

Kavite preparasyonu sonrası: Rubber dam (lastik örtü) veya rulo pamuklarla zole edilmiş kavitedeki su, steril pamuk peletlerle uzaklaştırılır. Dikkat edilmesi gereken nokta, mine ve dentinin kesinlikle tam kurutulmaması, hafif nemli bırakılmasıdır. Kullanılan cam iyonomer simanın likitinde poliakrilik asit, polimaleik asit gibi bir poliasit mevcutsa simanı uygulamadan önce kavitenin bu likide emdirilmiş bir pamuk peletle muamele edilmesi daha kaliteli bir bağlanma sağlayabilir. Ancak likidinde sadece su bulunan bir cam iyonomer siman kullanılıyorsa, bu işlem gereksizdir.

Materyalin hazırlanması: Günümüzde piyasada mevcut olan geleneksel ve metalle güçlendirilmiş cam iyonomer simanların çoğunda toz-likit oranı 1:1'dir. Burada 1:1 ile kastedilen görsel olarak eşit oran değil, simanın ambalajında mevcut olan ölçek ile belirlenmiş miktarlardır. Ölçeğe uygun olarak uygulandığında, likidin genellikle toza göre daha az olduğu düşünülürse de karıştırma işlemi sonrasında doğru kıvamda bir siman elde edildiği görülecektir. Geleneksel ve metalle güçlendirilmiş cam iyonomer simanların karıştırma işleminde dikkat edilecek noktalar:

i. Simanın ambalajında gelen kağıt üzerinde karıştırma yapılması (Zamanla bitmesi halinde silikon veya öjenol esaslı ölçü maddelerinin karıştırılmasında kullanılan kağıtlardan da yararlanılabilir) ve,

ii. Sadece plastik spatüllerle karıştırılması'dır. Metal siman spatülleri, materyalle reaksiyona girerek simanın kimyasal yapısını ve dolayısıyla da uzun dönemdeki bağlanma ve dayanıklılık özelliklerini bozabilirler.

Materyalin Uygulanması: Geleneksel ve metalle güçlendirilmiş cam iyonomer simanlar, karıştırıldıktan sonra hızlı bir şekilde uygulanmayı gerektirirler. Her iki tip siman da metal aletlere yapışabileceğinden, aralıklarla alkole batırmak uygun bir çözümdür. Uygulama esnasında kağıt üzerinde kalan artık simanın parlaklığına dikkat edilmelidir. Artık simanın yüzeyinde matlaşma görülmeye başlandığında simanın ilk sertliğini almaya başladığı anlaşılarak kaviteye yerleştirme ve şekil verme işlemi bir an önce bitirilmeli, bu aşamadan sonra simana asla ek yapılmamalıdır. Metalle güçlendirilmiş cam iyonomer simanlar geleneksel versiyonlarından farklı olarak amalgam gibi ovulma (burnishing) işlemine tabi tutulabilirler. Ancak sertleşme sonrasında bu işlem yapılamaz. Sertleşmiş cam iyonomer siman yüzeyi ile temastan kaçınılmalıdır. Zira, bu esnada uygulanan kuvvet, dolgu-diş birleşimine iletilir ve zaten çok hassas bir reaksiyon olan şelasyonla bağlanma olumsuz yönde etkilenerek, simanın diş dokularına bağlanma kuvveti azalır.

Uygulama sonrası koruma ve polisaj: Geleneksel ve metalle güçlendirilmiş cam iyonomer simanlar, ilk 24 saat boyunca nem ve oral sıvılara karşı son derece hassastır. Tükürüğe maruz kalan siman yüzeyinde sertleşme hiçbir zaman tamamlanamayacağından, simanın aşınmaya karşı direnci önemli miktarda azalır ve hızla aşınarak kütle kaybına uğrar. Bu nedenle restorasyon yüzeyi simanın yerleştirilmesini takiben izole edilmelidir. Bu amaçla halen izole edilmiş haldeki restorasyon yüzeyi bir fırça yardımıyla fissür örtücü veya visköz mine bonding ajanı ile kaplandıktan sonra ortalama 40 sn. süreyle fotopolimerize edilir. Dentin bağlayıcılar bu amaçla kullanılsa bile izolasyon sağlayamazlar. Fissür örtücü veya visköz bonding ajanı uygulaması öncesinde

restorasyon ve mine marjinlerine asitle pürüzlendirme işlemi yapılmasına gerek yoktur. Varsa, gingival olukta sertleşmiş olan fazla materyal bir sond veya kretuar yardımıyla uzaklaştırılır. Vazelin, kakao yağı gibi maddeler günümüzde izolasyon amacıyla kullanılmamaktadırlar.
Okluzal uyumlamalar ve polisaj işlemi en az 24 saat sonra yapılır. İşlemin rutin kompozit rezin polisajından herhangi bir farkı bulunmamaktadır. Ancak polisaj sonrasında cam iyonomer simanın tekrar yukarıda bahsedilen maddelerle izole edilmesi, çoğu eksper tarafından önerilen bir işlemdir. Burada amaç, simanın aşınmasını mümkün olduğu kadar geciktirmektir.

b) Rezinle modifiye cam iyonomer simanlar:

Kavite preparasyonu sonrası: Geleneksel cam iyonomer simanlarda olduğu gibi kavite nemli bırakılır. Çoğu ticari preparatta mine ve dentini muamele etmek için bir primer (hazırlayıcı) bulunmaktadır. Bu primer, kullanılan markaya göre farklı uygulama teknikleri (sürterek uygulama, hava spreyi ile inceltme, fotopolimerizasyon, vb.) gerektirebilir.

Materyalin hazırlanması: Toz-likit oranı da kullanılan markaya bağlı olarak değişiklik gösterebileceğinden, firma önerilerine uygun hareket edilmelidir. Rezinle modifiye cam iyonomer simanlar da kağıt üzerinde ve plastik spatüllerle karıştırılmalıdır.
Materyalin Uygulanması: Rezinle modifiye cam iyonomer simanlarda sertleşme ışık kaynağı ile gerçekleşeceğinden çalışma süresinde bir kısıtlama söz konusu değildir. Bu nedenle hekim, restorasyona son şeklini verene kadar rahatça çalışabilir. Rezinle modifiye cam iyonomer simanlarda tabakalama tekniğiyle çalışmak mümkündür. Zaten derinliği 3 mm'yi geçen kavitelerde bu tekniği kullanmak da bir anlamda şarttır. Fotopolimerizasyon süresi firma önerilerine uygun olacak şekilde ayarlanmalıdır.

Uygulama sonrası koruma ve polisaj: Rezinle modifiye cam iyonomer simanlar, uygulama sonrasında neme hassas değildirler. Ayrıca polisaj işlemleri aynı seansta tamamlanabilir. Polisaj, kompozit rezinlerde olduğu gibidir. İşlem sonrasında koruyucu bir materyal ile dolgu yüzeyini örtmek şart değildir. Ancak bazı üreticiler, kendi koruyucu cilalarının (Vitremer Gloss/3M gibi) kullanılmasını önermektedirler.

c) Poliasitle modifiye kompozit rezinler (KOMPOMERLER) :

Kavite preparasyonu sonrası: Geleneksel ve rezinle modifiye cam iyonomer simanlarda olduğu gibidir. Farklı olan, dentinin muamelesinde kullanılan primer, bonding ajanı veya bunların ikisinin kombinasyonu formundaki bağlayıcı olup, üretici firmanın önerileri doğrultusunda uygulanır. Süt dişlerindeki kompomer uygulamalarında primer/bonding materyali uygulanmadan önce kavitenin asitle pürüzlendirilmesi kesinlikle gereksizdir. Ancak bunun dışındaki tüm endikasyonlarında en azından mine marjinlerinin 15 sn. süreyle asitle pürüzlendirilmesi, bağlanma kuvvetinin artmasına ve mikrosızıntının geciktirilmesine yardımcı olacaktır. Bununla birlikte üretici firmalar kompomer materyallerinin asitle pürüzlendirmeye ihtiyaç olmaksızın uygulanabilecegini iddia etmektedirler.

Materyalin hazırlanması: Günümüzde toz-likit formundaki restoratif kompomer materyalleri terk edilme aşamasındadır. Halen mevcut olan popüler ürünler kompozit rezinler gibi pat halinde olduğundan, hazırlanmaya gereksinim duymazlar. Ancak yapıştırma amaçlı (luting) kompomerlerde firma önerilerine uygun olarak toz-likt oranı ayarlanmalıdır. Karıştırma işlemi ideal olarak yine kağıt üzerinde ve plastik spatülle gerçekleştirilir.

Materyalin Uygulanması: Rezinle modifiye cam iyonomer simanlarda olduğu gibidir.

Uygulama sonrası koruma ve polisaj: Rezinle modifiye cam iyonomer simanlarda olduğu gibidir.

KAYNAKLAR

1.Çehreli ZC, Usmen E. Effect of surface conditioning on the shear bond strength of compomers to human primary and permanent enamel. Am J Dent 1999; 12:26-30.
2.Çehreli ZC. Çocuk dişhekimliğinde kompomer restoratiflerin kullanımı. TDBD 1999;52;24-26.
3.Çehreli ZC, Altay N. 3-year clinical evaluation of a polyacid-modified resin composite in minimally-invasive occlusal cavities. J Dent 2000;28:117-122.
4.Çehreli ZC, Altay N. Effects of a non-rinse conditioner (NRC) and 17% EDTA on the etch pattern of intact human permanent enamel. Angle Orthod 2000;70:22-27.
5.Çehreli ZC, Altay N. Etching effect of 17% EDTA and a non-rinse conditioner (NRC) on primary enamel and dentin. Am J Dent 2000;13:64-68.
6.Messersmith ML, Devine SM, Zionic AE. Effects of tooth surface preparation on the shear bond strength of resin-modified glass-ionomer cements. J Clin Orthod 1997;31:503-509.
7.Mount GJ. Glass Ionomers: A review of their current status. Oper Dent 1999;24:115-124.
8.Nakanuma K, Hayakawa T, Tomita T, Yamazaki M. Effect of application of dentin primers and a dentin bonding agent on the adhesion between the resin-modified glass-ionomer cement and dentin. Dent Mater 1998;14:281-286.
9.Donovan TE, Cho GC. Contemporary evaluation of dental cements. Compendium 1999;20:197-219.
10.Brackett WW, Gilpatrick RO, Browning WD, Gregory PN. Two-year performance of a resin-modified glass ionomer restorative material. Oper Dent 1999;24:9-13.

Doç.Dr. Funda Akaltan
Ankara Üniversitesi Diş Hekimliği Fakültesi
Protetik Diş Tedavisi Öğretim Üyesi

YAPIŞTIRMA SİMANLARI

Yapıştırma simanları, sabit protez ve prepare edilen destek diş arasındaki bağlantıyı sağlar. **Çinko fosfat siman,** adeziv özelliği olmamasına rağmen ilk üretildiği 1879'dan günümüze kadar tercih edilen siman özelliğini kaybetmemiştir. **Polikarboksilat siman** ise dentine bağlanabilme ve daha düşük erken dönem asiditesi gibi avantajları nedeniyle fosfat simana alternatif olarak görülmektedir. Simanların özellikle çözünürlük ve adezyon eksikliği gibi dezavantajlarını gidermek amacıyla, bağlantı ajanları ile birlikte kullanılan **rezin kompozit simanlar** geliştirilmiştir. Ancak bu simanların kullanımından önce dentine pürüzlendirme işlemi yapılmasının ardından primer ve adezivlerin uygulanması, restorasyonların simante edilmesi için gereken süreyi arttırmanın yanısıra, materyallerin çeşitliliği yapıştırma simanının maliyetini de yükseltmektedir. Flor salınımı özellikleri nedeniyle yeni çürük oluşumunu önleme ve kıymetsiz metallerle diş dokusuna bağlanabilme gibi avantajlarıyla, **cam iyonomer simanlar** da alternatifler arasında yer almaktadır. **Rezin modifiye cam iyonomer simanlar** ise son senelerde üretilen diğer tüm materyaller gibi uzun-süreli klinik çalışma bulgularına sahip olmamakla birlikte, geleneksel cam iyonomer simanların adezyon ve flor salınım özelliklerine ilaveten, iyileştirilmiş fiziksel özellikleriyle, simanın koheziv başarısızlığından kaynaklanan problemleri azaltmaktadır. Cam iyonomer simanların sınıflamasında yer alan **poliasit modifiye kompozit rezinler** ise adeziv bağlantıyı güçlendirme ve dual sertleşme özelliği nedeniyle çalışma zamanını uzatabilme gibi avantajlara sahip olmasına rağmen, klinik çalışma sonuçları oldukça azdır. Rezin modifiye cam iyonomer ve poliasit modifiye kompozit rezinlerin gelişimi bir terminoloji karışıklığını da beraberinde getirmiştir. Rezin iyonomer, kompomer, hibrit iyonomer, rezin-takviyeli cam iyonomer gibi diğer birçok terim bu simanları ifade etmek için kullanılmaktadır.

Daimi restorasyonların yapım aşamasında hastanın estetik, fonksiyon ve fonasyon ihtiyaçlarının karşılanması amacıyla yapılan geçici restorasyonların yapıştırılması amacıyla, geçici simanların kullanımı da söz konusu olmaktadır. Diş dokusundan kolay uzaklaştırılabilmeleri, düşük maliyetleri ve hassasiyet giderici özellikleri nedeniyle **ZOE simanlar** sıklıkla tercih edilir. Ancak öjenol, rezin esaslı yapıştırma simanlarının kullanımı ve rezin kor yapımında polimerizasyonu önlediğinden, piyasada kalsiyum hidroksit veya bakteriyel birikimi önleyen bazı ürünleri içeren, **öjenolsüz geçici yapıştırma ajanları** da mevcuttur.

Diş hekimleri birçok farklı ürün arasında geniş bir seçime sahip olsa da, herbirinin farklı avantaj ve dezavantajları söz konusu olduğundan, tüm amaçlara yönelik ideal bir yapıştırma ajanı bugün için mevcut değildir.

İDEAL ÖZELLİKLER

Biyolojik Özellikler

Biyouyumluluk: İdeal bir yapıştırma simanının dokular ve vücut sıvılarıyla minimum etkileşim göstermesi, toksik olmaması ve düşük allerjik potansiyel sergilemesi gerekir. Geriye kalan dentin kalınlığı 1 mm'yi geçtiğinde, yapıştırma simanları daha az pulpa reaksiyonuna neden olurlar. Sertleşme esnasındaki simanın PH'sı daha yüksek olduğundan ve daha düşük bakteriyal mikrosızıntı sergilediğinden, polikarboksilat veya takviyeli çinko oksit öjenol simanların biyolojik uyumluluğu daha iyidir.

Simantasyon sonrası oluşan hassasiyetin, simanın irritasyonundan ziyade, dentinin aşırı miktarda kurutulması ve bakteriyal kontaminasyon sonucu ortaya çıktığı düşünülmektedir. Dentin hassasiyetini gidermek amacıyla, simantasyondan önce hassasiyet giderici ajanların kullanımı tavsiye edilse de, bu ajanların siman tutuculuğunu azalttığı yönünde bulgular mevcuttur. Rezin simanların biyolojik uyumluluğu ve hassasiyet şikayetinin polimerizasyonlarının eksik yapılması sonucu ortaya çıktığı düşünülür. Dolayısıyla, kalınlığı 2 mm'yi aşan restorasyonların simantasyonunda kimyasal veya dual (ışık ve kimyasal) olarak serleştirilen rezin kompozit simanların kullanılması gerekmektedir.

Çürük veya plak inhibisyonu: Çürük, sabit restorasyonların en önemli başarısızlık nedenidir; bu nedenle ideal bir yapıştırma simanının diş-restorasyon arayüzeyinde çürüğe aktif olarak engel olması istenir. Cam iyonomerlerin popüler olma sebepleri de flor salınım özellikleri nedeniyle yeni çürük oluşumuna engel olduklarının düşünülmesidir. Ancak klinik çalışmalarda, uzun süreli olmamakla birlikte restoratif amaçla kullanıldıklarında çürük önleyici etki gösterirken,

inleylerin cam iyonomer, çinko fosfat veya rezin simanla yapıştırılmalarının çürük önleme açısından farklı bir sonuç sergilemediği görülmüştür.
İdeal bir yapıştırma ajanının antimikrobiyal özelliğe sahip olup, çürük oluşturan bakterileri inhibe etmesi beklenir. Yapıştırma simanları ile dentin bağlantı ajanlarının antibakteriyal özellikleri, kaide materyali olarak üretilen cam iyonomerlere göre daha düşüktür.
Mikrosızıntı: Mikroorganizmaların restorasyonlar etrafına sızması pulpal reaksiyonların ortaya çıkması ve dolayısıyla restorasyonun ömrünün azalmasına neden olan bir etkendir. Adeziv rezinler ve rezin modifiye cam iyonomerler, çinko-fosfat ve polikarboksilat simana göre daha az mikrosızıntı sergilerler. En az sızıntı, amalgam ve kompozit kor yapıları üzerinde dentin bağlantı ajanı kullanıldığında elde edilmiştir.
Geçici restorasyonların teşhis ve tedavi amaçlı olarak uzun süreli yapıştırılmaları gerekebilir; öjenol içeren ve içermeyen geçici simanlar, kalsiyum hidroksit kaide ve çinko fosfat simanla yapıştırıldığında, en fazla mikrosızıntı geçici simanlarda görülmüş; kalsiyum hidroksit kaide maddesi geçici simanlardan daha iyi sonuç vermiştir.

Mekanik Özellikler

Direnç ve diğer mekanik özellikler: Bir restorasyonun uzun süre ve iyi bir şekilde fonksiyon görmesi için kırılmaya ve yorulma streslerine karşı dirençli olması gerekir. ADA'ya göre su bazlı simanların 24 saatte minimum 70 MPa sıkışma direncine sahip olması gerekir. Cam iyonomer simanlar ise birkaç hafta içinde 200 MPa 'a varan sıkışma direncine ulaşırlar. Bu artan direncin silika yapısının yeniden şekillenmesine bağlı olduğu bilinir. Dolduruculu rezin kompozit yapıştırma simanları geleneksel simanlar ve doldurucusuz rezin simanlara göre daha olumlu mekanik özellikler sergiler. Dual sertleşen kompozit rezin simanların esneme direnci ve sertliği ışıkla sertleşenlere göre daha fazladır. Yapıştırma simanları zamana bağlı deformasyon gösterme özelliklerine göre de değerlendirilir. Cam iyonomer simanlar ve kompozitlerin deformasyonları % 0.6-2.0 arasında değişir ve polikarboksilat simanlara göre daha fazladır. Çinko fosfat simanlar ise çok az deformasyon sergiler.
Düşük çözünürlük: Çinko fosfat gibi su bazlı geleneksel simanların çözünürlüğü fazladır ve bu simanlarla yapıştırılan restorasyonların başarısı, döküm ve diş arasındaki mükemmel adaptasyona bağlıdır. Toz-likit oranındaki değişiklik, çözünürlüğü büyük oranda etkiler. Polikarboksilat siman, ilk karıştırıldığı anda yoğun kıvamda iken, basınç altında akışkanlığı artar. Klinikte çinko fosfat siman kıvamına uygun kıvamda ve sonuç olarak daha az toz ilave edilerek karıştırılan polikarboksilat simanlarda direnç azalırken, çözünürlük artacaktır. Cam iyonomer simanlar ise sertleşme esnasındaki erken nem kontaminasyonu ve aşırı kurutmaya son derece duyarlıdır.
Su emilimi: Rezin simanlar, özellikle üretan esaslı materyaller, su emilimine daha yatkındır. Doldurucusuz rezin kompozit siman ve rezin modifiye cam iyonomerler en fazla su emilimi gösteren simanlardır. Su emilimi, materyalin genleşmesine neden olup, polimerizasyon büzülmesini kompanze etme özelliğiyle faydalı olabilmesine rağmen, rezinin mekanik özelliklerini olumsuz yönde etkiler.
Adeziv özellik: Klinik ortamda ideal aksiyal preparasyon eğimi elde etmenin zor oluşu nedeniyle, en sık rastlanan restorasyon başarısızlığı tutuculuk problemidir. Çinko fosfat siman gibi geleneksel simanların kullanımında, tutuculuk diş preparasyonunun geometrik şekline bağlıyken, adeziv rezinler daha fazla tutuculuğa sahiptir; ancak metal destekli kronlarda, çinko-fosfat ve geleneksel cam iyonomer simanların bağlantı dirençleri arasında anlamlı fark bulunamamıştır. Elle karıştırılan ve kapsül formundaki cam iyonomer simanlar da benzer bağlantı dirençleri göstermektedir. Cerec 2 seramik kronların yapıştırılmasında, restorasyon iç yüzeyinin % 37'lik fosforik asitle pürüzlendirilmesinin ardından silan ajanı (Porcelain Bond, Kuraray) kullanımı, yapıştırma ajanlarının (Super Bond, Panavia 21, Vita Cerec Duo Cement) bağlantı direncini arttırmaktadır. Ancak gerek restorasyon ve gerekse prepare edilen diş yüzeylerinin tükrük veya organik bileşenlerle kontaminasyonu adeziv bağlantıyı tehlikeye düşürebilir. Altın içeren alaşımlarla simanın bağlantısı, kalay kaplaması veya metal primerlerinin (Alloy Primer , ED Primer gibi) kullanımı ile arttırılabilir.
Restorasyon materyalleri de simante edilen kronun tutuculuğunu etkilemektedir. Çinko fosfatla yapıştırılan kronlar amalgam üzerinde, kompozit rezin kor yapılarına göre daha iyi tutuculuk sergilemektedir. Öjenol, rezin simanların polimerizasyonunu inhibe ettiğinden, adeziv siman kullanılacağında, geçici siman seçiminde dikkatli olunması gerekir. Kalsiyum hidroksit veya potasyum oksalat gibi pulpa koruyuculuğunda kullanılan ajanlar, çinko fosfat, cam iyonomer ve rezin simanlar ile sağlanan kron tutuculuğunu azaltabilir. Saforide-gümüş florit hassasiyet giderici olarak kullanıldığında, Super-Bond ve Panavia'nın bağlantı direncinde azalma görülmüştür.
Adeziv rezin yapıştırma ajanları post ve kor restorasyonların performanslarını arttırır. Bu simanların gelişimi, porselen inleyler, laminate veneer ve rezin tutuculu sabit protezlerin kullanımını daha popüler ve başarılı hale getirmiştir. Rezin bağlantısı, geleneksel simanlara göre daha iyi bir tutuculuk oluştururken, metal desteksiz porselen restorasyonların direncini de arttırmaktadır. Feldspatik preslenmiş porselen kronların çinko fosfat veya cam iyonomerle simantasyonunun bir etkisi olmazken, rezin kompozit simanla yapıştırılması kronun kırılma dayanıklılığını arttırmaktadır. Yapıştırma işlemi esnasında, porselen yüzeyinin işlenmesi ve daha sonra kontamine edilmemesi son derece önemlidir. In-Ceram gibi yüksek dirençli

kor sistemini kullanan porselen sistemlerinde adeziv rezinin restorasyon direncine etkisi kesin değildir. In-Ceram kronların yapıştırılmasında Panavia-Ex, Super Bond'a göre daha iyi bağlantı oluşturmuştur.
Rezin modifiye cam iyonomer siman uygulamalarından önce dentine % 10'luk poliakrilik asit conditioner'ın 10-15 sn süreyle uygulanması, dentin yüzeyinin ıslanabilirliğini arttırıp, iyonik değişimi güçlendirerek bağlantıyı arttırmaktadır. Ancak düşük bağlantı dirençleri nedeniyle, rezin modifiye cam iyonomerler metal desteksiz restorasyonların ve postların yapıştırılmasında önerilmemektedir.
Kronların yeniden simantasyonu söz konusu olduğunda, adeziv kompozit rezin ve cam iyonomer simanlar çinko fosfat simana göre ilk simantasyonda % 32, ikinci simantasyonda ise % 59 oranında daha fazla tutuculuk direnci sergilemektedir.
Restorasyonun bozulmadan sökülmesi gerektiğinde, çinko-fosfat simanla yapıştırılanlar, rezin modifiye cam iyonomer ve kompozit rezin simana göre daha avantajlıdır.
Düşük sertleşme stresi: Cam iyonomer ve rezin yapıştırma ajanları sertleşme esnasında büzülerek, sertleşmiş materyal içinde istenmeyen streslere neden olurlar ve sonuçta diş-siman arayüzeyinde kontraksiyon boşlukları oluşur. Kimyasal olarak sertleşen rezin simanlardaki sertleşme stresleri ışıkla sertleşenlere göre daha azdır.
Cam iyonomer simanların sertleşme streslerinin kök çatlaklarına neden olabileceği düşünüldüğünden, postların simantasyonu için önerilmemektedir.

Estetik Özellikler

Özellikle anterior bölgede şeffaf porselen restorasyonların kullanımındaki artışa bağlı olarak, yapıştırma simanlarının estetik özelikleri daha fazla önem kazanmıştır. Rezin simanların setlerinde farklı renk seçenekleri mevcuttur. Suda çözünen deneme setlerinin kullanıma sunulması, renk seçimini kolaylaştırmıştır.
Renk sabitliği: Siman rengini kontrol ederek, estetiğin arttırılması düşünüldüğünde, siman renginin zamana bağlı olarak değişiklik göstermesi olasılığı da değerlendirilmelidir. Dual sertleşme için gerekli olan amin akseleratörü, simanın zamanla renk değiştirmesine neden olabilir; bu nedenle laminate veneer restorasyonların simantasyonunda, renk değişikliğine daha dirençli olduğu düşünülen, ışıkla sertleşen rezin simanlar tercih edilir.
Radyoopaklık: Siman altında sonradan oluşan çürüklerin ve taşkın simanların tespit edilebilmesi için, simanın radyoopak özellikte olması gerekir. Bu nedenle inleyler dışındaki restorasyonlarda, radyolusent simanların kullanımı tavsiye edilmez. Rezin esaslı simanlarda en yüksek radyoopaklığa kompozit rezin sahip olurken, bunu sırasıyla poliasit modifiye kompozit rezin ve rezin modifiye cam iyonomerler takip etmektedir.

Çalışma Özellikleri

Film kalınlığı, viskozite: Simanın film kalınlığı uzun dönem başarısını doğrudan etkiler. Çinko fosfat siman ve rezin modifiye cam iyonomer simanlar benzer film kalınlığına sahiptir. Rezin simanların yüksek viskoziteleri nedeniyle, film kalınlıkları diğer geleneksel simanlara göre daha fazladır. Film kalınlığı, karıştırma şekli ve toz-likit oranıyla değişebilir. Soğutulmuş ortamda yapılan karıştırma işlemi (siman camının soğutulması) su bazlı simanların çalışma süresini uzatıp, film kalınlığını azaltıp, toz-likit oranını arttırmasına rağmen, dual sertleşen rezin yapıştırma simanları soğuk ortamda karıştırıldıklarında, daha fazla film kalınlığı sergilerler.
Çalışma ve sertleşme zamanı: Sertleşme zamanı da karıştırma sıcaklığından etkilenir. Sıcaklık arttıkça, çinko fosfat, cam iyonomer ve rezin yapıştırma simanlarının çalışma süreleri azalır. Sıcaklık +4 - +8 (buz dolabı sıcaklığı) olduğunda, simanların sıkışma direnci maksimuma ulaşmaktadır.
Cam iyonomerlerin çalışma sürelerinin uzatılması, film kalınlığını bir miktar arttırırken, rezin esaslı yapıştırma simanlarında olumsuz etki göstermez. Dual sertleşen kompozit rezin simanların çalışma süresi, dual sertleşen adezivlerin kullanımı ile azaltılabilir.

MANİPÜLASYON

Cam iyonomer simanlar ve dentin adezivlerindeki sürekli gelişim, geleneksel çinko fosfat simanların kullanımını sınırlamıştır. Ancak yeni materyallerin teknikleri daha hassastır ve kullanımları ilave birtakım işlemleri gerektirir.
Çinko fosfat simanın hazırlanmasında, karıştırmaya likite az miktarda toz ilavesi ile başlanır. Spatül geniş bir alanı kaplayacak şekilde, dairesel hareketlerle kullanılmalı ve her seferinde ufak miktarda toz katılarak likite iyice yedirilmelidir. Tozun birkaç bölüme ayrılarak likite ilave edilmesi, simanın asiditesinin karıştırma işlemi esnasında bir miktar azalmasını sağlar. Her toz ilavesinden sonra spatülle 15-20 sn karıştırılır ve işlem yaklaşık 1.5 dakikada tamamlanmalıdır. Geleneksel cam iyonomer simanların tozu da 2-3 parçaya ayrılarak likite ilave edilir; ancak karıştırma işleminin 45 sn içinde yapılması gerekir. Elle karıştırılan ve kapsüllü formları mevcut olan cam iyonomerlerde, poliasit-aluminosilikat oranı aynıdır; ancak ilkinde, poliasit dondurulup-kurutularak toza katılmış ve böylece karışımın viskozitesi azaltılarak karıştırma işleminin daha fazla tozun ilavesiyle, rahat bir şekilde yapılması sağlanmıştır. Kapsül formunda olan ürün amalgamatör yardımıyla üreticinin önerdiği sürede karıştırılmalıdır.
Polikarboksilat simanın likiti yoğun olduğundan, uygun miktarda belirlenen tozun likite bir defada ve 30-40 sn içinde karıştırılması gerekir. Karıştırma esnasında simanın kıvamı yoğun olmasına rağmen, restorasyonun yerleştirilmesi esnasında, basınç altında incelir.
Rezin modifiye cam iyonomer yapıştırma simanlarında sertleşme genelde toz-likit şeklindeki iki farklı ürünün

karıştırılması yardımıyla oluşurken, poliasit modifiye kompozit rezinlerde dual yöntemle gerçekleşmektedir. Rezin kompozit simanların manipulasyonları, simanın kimyasal, ışıkla sertleşen veya dual sertleşen özellikte olmasına göre değişiklik gösterir. Kimyasal olarak sertleşen simanlar iki patın birbiriyle karıştırılması şeklinde kullanılır. Mikrodolduruculu ve hibrit kompozitlerin çoğu ışık ile polimerize olmaktadır; restorasyonun kalınlığı materyalin tam olarak sertleşmesinde son derece önemlidir. Restorasyonun yerleştirilmesinden sonra, marjinlere 5-10 sn süre ışık uygulanmasının taşan simanın temizlenmesini kolaylaştırdığı ileri sürülmesine rağmen, plastik kıvamdayken temizlenen simanın restorasyon marjinlerinde kopmalara yol açabileceği düşünülmektedir. Daha sonra restorasyonun her yüzeyinden ışıkla polimerizasyonun en az 40'ar sn süreyle yapılması gerekir. Restorasyon marjinlerinden taşan simanın temizlenmesinde, bağlantı ajanına batırılan sünger uçların kullanımı da tavsiye edilir; ancak bu durumda taşan siman miktarının fazla oluşu işlemi zorlaştırabilir. Dual sertleşen kompozit rezin yapıştırma simanı ise kalın ve opak yapıda olan veya ışığı geçirmeyen restorasyonların simantasyonunda tercih edilirken, çift patın karıştırılmasıyla başlayan sertleşme reaksiyonu ışığın uygulanması ile hız kazanır ve maksimum sertleşme 24 saatte tamamlanır. Rezin kompozit simanlarla yapıştırma işleminden önce dentin bağlantı ajanlarının kullanımı adeziv bağlantıyı arttırır. Son senelerde geliştirilen ve nemli bağlantıya önem veren tek aşamalı sistemler uygulama işlemlerinin daha basit oluşu nedeniyle de avantajlıdır.

Geçici simanın temizlenmesi

Öjenol içermese de geçici siman artıklarının rezin siman bağlantısında problem oluşturduğu görülmektedir. Alkol veya organik çözücüler herhangi bir etkiye sahip olmazken, alüminyum oksit ile kumlamanın, ZOE'ün kalıntılarını temizlediği ileri sürülür. Pomza ile temizleme işleminden sonra, % 37'lik fosforik asitle pürüzlendirme işlemi de öjenol içeren siman artıklarının temizlenmesinde önerilmektedir. Çinko fosfat siman veya rezin modifiye cam iyonomer ile simante edilen döküm kronların tutuculuğu öjenolden etkilenmezken, kompozit rezin korların sertliklerinde azalma görülür.

Smear tabakasının kaldırılması

Diş preparasyonu sonucunda oluşan smear tabakasının kaldırılması, dentin geçirgenliği ve hassasiyetini azaltan smear tıkacını bırakarak, dentin adezivlerinin bağlantı direncini arttırır. Ancak kalsiyum varlığına dayalı bir dentin adezivi kullanıldığında, smear tabakasının kaldırılması tercih edilmez.

Nem kontrolü

Simantasyon işlemi esnasında, mine ve/veya dentin yüzeyinin pomza ile temizlenmesinin ardından, dentin yıkanarak kurutulur. Ancak dentinin aşırı miktarda kurutulması dentin kanalları içindeki sıvının çekilmesi ve simanın daha derine ulaşması neticesinde hassasiyete neden olacağından, tavsiye edilmez. Kompozit rezinle simantasyon için tek aşamalı dentin bağlantı sistemleri kullanıldığında ise dentin yüzeyinin pamuk peletle silinerek, nemli bağlantı elde edilmesi önerilir. Simanın başlangıç sertleşme reaksiyonu süresince ortamın tamamen kuru olarak saklanması, cam iyonomer simanlarda, polikarboksilat ve çinko fosfat simanlara göre daha önemlidir. Ancak yine de yapıştırma simanlarının sertleşmeden önce nemle kontaminasyonu, simanın su emmesi ve yapısında mevcut olan elementlerin kaybına neden olacaktır. Cam iyonomer yapıştırma simanı kullanıldığında, kronun yerleştirilmesi esnasında, restorasyon kenarlarında bant şeklinde taşkın siman bırakılması ve 10 dakika süreyle temizlenmemesi, nemli ortamdaki erozyonu önemli ölçüde önlemektedir.

Toz-likit oranı

Toz-likit oranındaki değişiklikler bazı simanların mekanik özelliklerini etkileyebilir. Polikarboksilat ve cam iyonomer simanlarla sağlanan maksimum bağlantı direnci, toz-likit oranlarının arttırılması ile iyileştirilebilir; ancak taşan simanın temizlenmesinde problem yaşanıp, pulpa içinde sıcaklık artışına neden olabilir. Klinikte kullanılan alışılagelmiş toz-likit oranları üretici firmanın önerdiğinden daha düşük olduğundan, simanların mekanik özelllikleri neredeyse olması gerekenin yarısına kadar azalma sergiler.
Çinko fosfat simanın toz-likit oranı, özellikle çok sayıda desteğe sahip köprülerin yapıştırılması esnasında %30 azaltıldığında, baskı direnci % 26 oranında azalmakla birlikte, siman tutuculuğunda olumsuz bir etkiye sahip değildir. Adeziv rezin simanlarda toz-likit oranındaki değişiklikler de tutuculuk açısından önemli etki oluşturmamıştır. Toz-likit oranındaki artış, özellikle cam iyonomer simanların mekanik özelliklerinin iyileşmesiyle sonuçlanmasına rağmen, tozun aşırı miktarda olması çalışma zamanını azaltacağından, tavsiye edilmez.

Mekanik karıştırma hızı ve süresi

Mekanik karıştırma süresinin arttırılması cam iyonomer simanların sertleşme süresini hızlandırmamıştır. Kapsüllü cam iyonomer simanların karıştırma hızındaki değişiklik sertleşme süresi ve çalışma zamanını etkilemez. Ancak aşırı miktardaki yavaş karıştırma hızı, tozun tamamiyle karışmasına engel olacaktır.

Yerleştirme kuvveti

Yerleştirme kuvveti, simanın restorasyon içine uygulama şekli ve miktarı ile yapıştırma materyalinin seçimi film kalınlığını etkiler. Yapıştırma simanı kron restorasyonu içine fırça yardımıyla sürüldüğünde, simanla tamamen doldurulmuş krona göre % 70 oranında daha doğru bir yerleşim sergilemektedir. Simantasyon işlemi süresince, hastanın eşit miktarda ve devamlı olarak kuvvet uygulaması beklenemez. Dinamik yerleştirme

yöntemleri statik olana göre daha üstündür ve sonuçta oluşan film kalınlığını önemli derecede azaltır. Restorasyonun dinamik bir kuvvet altında simante edilmesi, ör; hastaya sıkı bir pamuk tamponu kuvvetlice bastırarak çenesini kapatması ve daha sonra öne ve arkaya doğru hareket ettirmesi istendiğinde, kronların yerine tamamiyle yerleştiği görülmüştür. Simanın elastik kıvama geçmesi aşamasında yapılan simantasyon işlemi, yerleştirme kuvveti kaldırıldığında restorasyonun yükselmesi ve marjinal açıklık ile sonuçlanır. Yerleştirme kuvveti siman sertleşene kadar korunduğunda ise sertleşmiş siman içinde artık stres kalarak restorasyonda gerinime neden olabilir. Bu tarz gerinimler özellikle tam-seramik restorasyonlar için çok kritiktir.

YAPIŞTIRMA SİMANININ SEÇİMİ

İdeal yapıştırma ajanının tüm ihtiyaçlarını karşılayan bir ürün mevcut olmamakla birlikte, yapılan restorasyon ve hastanın klinik özelliklerine yönelik bir tercih yapılabilir (Tablo I). Mevcut yapıştırma simanlarının özellikleri ve her simana göre dikkat edilmesi gereken özel durumlar göz önünde tutulmalıdır.

RESTORASYON TİPİ	YAPIŞTIRMA SİMANI
Metal destekli porselen kron-köprü, döküm kron	Çinko fosfat Polikarboksilat Cam iyonomer Rezin modifiye cam iyonomer
Zayıf tutuculuğa sahip metal destekli porselen kron-köprü, döküm kron	Kimyasal sertleşen rezin kompozit Dual sertleşen rezin kompozit
Aşırı dentin hassasiyeti hikayesi olan döküm kron	Polikarboksilat Bağlantı ajanı ile birlikte fosfat siman
Preslenmiş, yüksek lösit içerikli porselen kron	Dual sertleşen rezin kompozit
Slip-cast aluminus kron	Cam iyonomer Dual sertleşen rezin kompozit Kimyasal sertleşen rezin kompozit
Kompozit inley	Dual sertleşen rezin kompozit
Porselen inley	Dual sertleşen rezin kompozit Kimyasal sertleşen rezin kompozit
Metal inley	Çinko fosfat Polikarboksilat Cam iyonomer Rezin modifiye cam iyonomer Kimyasal sertleşen rezin kompozit
Porselen laminate veneer	Işıkla sertleşen rezin kompozit
Rezin bağlantılı köprü	Kimyasal sertleşen rezin kompozit
Döküm post-kor	Çinko fosfat Kimyasal sertleşen rezin kompozit
Fabrikasyon post	Kimyasal sertleşen rezin kompozit Çinko Fosfat
İmplant üstü kron-köprü	Kimyasal sertleşen rezin kompozit Çinko Fosfat

Tablo I. Restorasyon tipine göre tavsiye edilen yapıştırma simanları.

KAYNAKLAR

1. Rosenstiel SF, Land MF, Crispin BJ. Dental luting agents: A review of the current literature. J Prosthet Dent 1998; 80: 280-301.
2. Zaimoğlu A, Can G, Ersoy E, Aksu L. Diş Hekimliğinde Maddeler Bilgisi. Ankara Üniversitesi Basımevi, 1993; 305-348.
3. O'Brien WJ. Dental Materials and their selection. 2nd ed. Quintessence Pub. Co Inc. Chicago, 1988; 229-245.
4. Jokstad A, Mjör A. Ten years' clinical evaluation of three luting cements. J Dent 1996; 24: 309-315.
5. Baldissara P, Comin G, Martone F, Scotti R. Comparative study of the marginal microleakage of six cements in fixed provisional crowns. J Prosthet Dent 1998; 80: 417-422.
6. Braga RR, Ballester RY, Carrilho RO. Pilot study on the early shear strength of porcelain-dentin bonding using dual-cured cements. J Prosthet Dent 1999; 81: 285-289.
7. Lindquist TJ, Connolly J. In vitro microleakage of luting cements and crown foundation material. J Prosthet Dent 2001; 85: 292-298.
8. Mitchell CA, Douglas WH, Cheng YS. Fracture toughness of conventional, resin-modified glass-ionomer and composite luting cements. Dent Mater 1999; 15: 7-13.
9. Knobloch LA, Kerby RE, Seghi R, Berlin JS, Lee JS. Fracture toughness of resin-based luting cements. J Prosthet Dent 2000; 83: 204-209.
10. Hofmann N, Papsthart G, Hugo B, Klaiber B. Comparison of photo-activation versus chemical or dual-curing of resin-based luting cements regarding flexural strength, modulus and surface hardness. J Oral Rehabil 2001; 28: 1022-1028.
11. Yoshida K, Tanagawa M, Atsuta M. In-vitro solubility of three types of resin and conventional luting cements. J Oral Rehabil 1998; 25: 285-291.
12. Mitchell CA, Abbariki M, Orr JF. The influence of luting cement on the probabilities of survival and modes of failure of cast full-coverage crowns. Dent Mater 2000; 16: 198-206.
13. Mitchell CA, Orr JF, Russell MD. Capsulated versus hand-mixed glass-ionomer luting cements for post retention. J Dent 1998; 26: 47-51.
14. Browning WD, Nelson SK, Cibirka R. Myers ML. Comparison of luting cements for minimally retentive crown preparations. Quintessence Int 2002; 33: 95-100.
15. Zuellig-Singer R, Bryant W. Three-year evaluation of computer-machined ceramic inlays: Influence of luting agent. Quintessence Int 1998; 29: 572-582.
16. Akaltan F. Tükrük kontaminasyonunun tek aşamalı bağlantı ajanının mineyle olan bağlantısı açısından önemi. A Ü Diş Hek Fak Der 2001; 28: 201-6.
17. Antoniadou M, Kern M, Strub JR. Effect of a new metal primer on the bond strength between a resin cement and two high-noble alloys. J Prosthet Dent 2000; 84: 554-560.
18. Soeno K, Taira Y, Matsumura H, Atsuta M. Effect of desensitizers on bond strength of adhesive luting agents to dentin. J Oral Rehabil 2001; 28: 1122-1128.
19. Groten M, Pröbster L. The influence of different cementation modes on the fracture resistance of feldspatic ceramic crowns. Int J Prosthodont 1997; 10: 169-177.
20. Derand P, Derand T. Bond strength of luting cements to zirconium oxide ceramics. Int J Prosthodont 2000; 13: 131-135.
21. Paul SJ, Scharer P. Effect of provisional cements on the bond strength of various adhesive bonding systems on dentine. J Oral Rehabil 1997; 24: 8-14.
22. Sen D, Poyrazoğlu E, Tuncelli B, Göller G. Shear bond strength of resin luting cement to glass infiltrated porous aluminum oxide cores. J Prosthet Dent 2000; 83: 210-215.
23. Sindel J, Frankenberger R, Kramer N, Petschelt A. Crack formation of all-ceramic crowns dependent on different core build-up and luting materials. J Dent 1990; 27: 175-181.
24. Kamada J, Yoshida K, Atsuta M. Effect of ceramic surface treatments on the bond of four resin luting agents to a ceramic material. J Prosthet Dent 1998; 79: 508-513.
25. Özden N, Akaltan F, Can G. Effect of various surface treatments on the shear bond strength between porcelain and dual-cured cement. J Prosthet Dent 1994; 72: 85-88.
26. Matsumura H, Kato H, Atsuta M. Shear bond strength to feldspathic porcelain of two luting cements in combination with three surface treatments. J Prosthet Dent 1997; 78: 511-517.
27. van Dijken JWV, Örmin A, Olofsson AL. Clinical performance of pressed ceramic inlays luted with resin-modified glass ionomer and autopolymerizing resin composite cements. J Prosthet Dent 1999; 82: 529-535.
28. Ayad MF, Rosenstiel SF, Woelfel JB. The effect of recementation on crown retention. Int J Prosthodont 1998; 11: 177-182.
29. Miya DM. Gold inlays bonded with resin cement: A clinical report. J Prosthet Dent 1997;78: 233-235.
30. Üçtaşlı S, Öztaş D. Rezin esaslı yapıştırma simanlarının radyoopasitelerinin mine ve dentin ile karşılaştırılması. A Ü Diş Hek Fak Derg 2001; 28: 193-199.
31. Akaltan F, Özden AN. Dentin yüzeyine uygulanan farklı bağlantı ajanlarının makaslama bağlantı direncine geçici simanların etkisi. A Ü Diş Hek Fak Der 2001; 28: 295-299.
32. Tan K, Ibbetson R. The effect of cement volume on crown seating. Int J Prosthodont 1996; 9: 445-451.
33. Vlachodimitropoulos H, Wilson PR. Characterization of the development of elasticity in dental luting cements. J Dent 1998; 26: 173-176.

Restoratif Materyaller ve Klinik Uygulamaları

Prof.Dr. Gürcan Eskitaşçıoğlu
Selçuk Üniversitesi, Dişhekimliği Fakültesi,
Protetik Diş Tedavisi Anabilim Dalı Başkanı, Dekan Yardımcısı

Dr. Dişhekimi Aslıhan Üşümez
Selçuk Üniversitesi, Dişhekimliği Fakültesi,
Protetik Diş Tedavisi Anabilim Dalı, Araştırma görevlisi

METAL DESTEKLİ SERAMİKLER

Günümüzde, dental seramiğin çiğneme kuvvetlerine karşı direncinin arttırılması için kullanılan en yaygın yöntem seramiğin metal alt yapı ile desteklenmesidir. Estetik olarak mükemmel özelliklere sahip olan seramiğin camsı yapısından kaynaklanan kırılganlık özelliğinin, metalin üstün fiziksel özellikleri ile birleşmesi ile hem estetik hem de fonksiyonel gereksinimleri yerine getiren uygun bir sabit protez sistemi elde edilir.

Metal-seramik restorasyonların yaygın olarak kullanılmalarının iki nedeni vardır. Bunlardan birincisi; metal alt yapı ile geleneksel tam seramik sistemlerine göre kırılmaya daha dirençli olmalarıdır. Ayrıca seramik ile metalin güçlü bir bağlantı oluşturmaları da yapıya stabilite katmaktadır. İkincisi ise metal-seramik restorasyonların, gerek diş gerekse implant destekli uzun köprülerde estetik sabit protez uygulamalarında güvenli olarak kullanılabilen tek yöntem olmasıdır.

Bir metal-seramik restorasyonda metal altyapı üç tabaka şeklinde uygulanan seramik ile kaplanır: (Şekil 1)

1. Opak porseleni: Metalin maskelenmesi amacı ile uygulanır. Aynı zamanda metal-seramik bağlantısında önemli rol oynar.
2. Dentin veya gövde porseleni: Restorasyonun hacmini sağlar ve rengin büyük kısmından sorumludur.
3. Mine veya insizal porseleni: Restorasyonun translusensisini sağlar.

Metal destekli seramik restorasyonlarda başarı için 4 temel faktör önemlidir:

a) Metal-seramik bağlantısı
b) Metalin ergime derecesi ile seramiğin fırınlama derecesi arasındaki ısı farkı
c) Seramik ve metalin ısısal genleşme katsayıları arasındaki fark
d) Metal seramik uygulamalarında kullanılan alaşımlar.

a) Metal-Seramik Bağlantısı 3 esas komponentten oluşur; mekanik bağlantı, sıkışma kuvvetleri, kimyasal bağlantı (Şekil 2).

Mekanik bağlantı: Metal yüzeyinde kumlama ile oluşturulan pürüzlülük bağlantı yüzeyini arttırmakta ve mekanik bir kilitlenme sağlamaktadır. 3-6µm'lik platin kaplama uygulanması da bağlantıyı olumlu yönde arttırmaktadır.

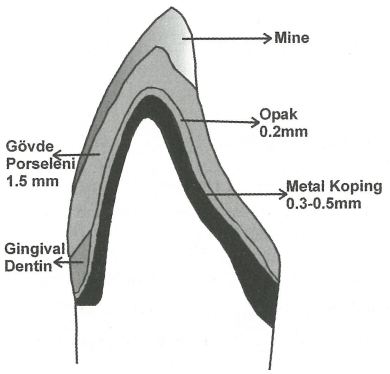

Şekil 1. Seramik ve metal koping için optimum kalınlıklar (McLean'den)

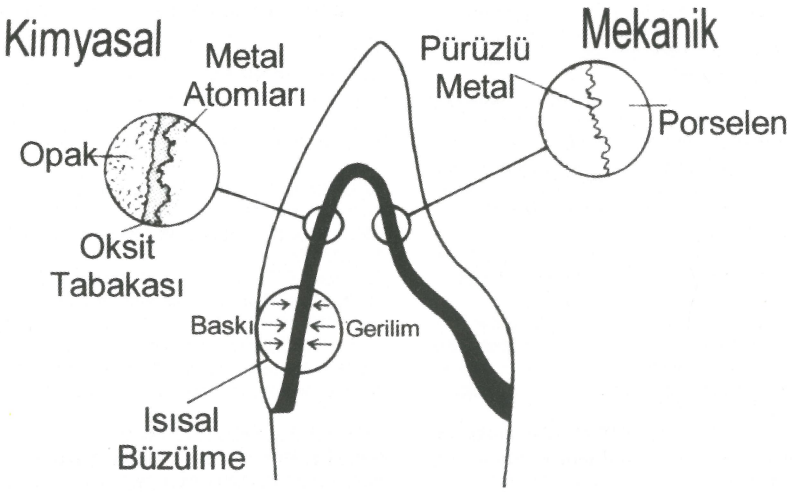

Şekil 2. Seramik metal ara yüzeyindeki üç bağlantı mekanizması

Sıkıştırma kuvvetleri: Metal alt yapının ısısal genleşme katsayısının seramikten fazla olması sonucunda, fırınlama sonrasında restorasyon soğurken, seramik metal üzerine doğru sıkışma kuvveti uygulamaktadır.
Kimyasal bağlantı: Metal içeriğinde bulunan kalay, indium, demir gibi eser elementler yüzeyde oksit tabakasını oluşturmakta ve bu oksit tabakası seramik ile metal arasında güçlü bir bağlantı sağlamaktadır. Alt yapı olarak kullanılan alaşımlar iyi bir metal-seramik bağlantısı için ince oksit tabakası oluşturabilme özelliğine sahip olmalıdır. Aşırı oksit tabakası oluşumu zayıf bağlantıya sebep olabilir. Nikel-krom alaşımları kullanıldığında bu durum oluşabilir.
b) Metal seramik uygulamasında kullanılan alaşımın ergime ısısı, seramik fırınlama ısısından 170-280°C fazla olmalıdır. Her iki materyalin yakın ergime ısıları, seramiğin fırınlanması ve glaze işlemi aşamasında metalde erime ve distorsiyona sebep olabilir.
c) Seramik ve metal yakın ısısal genleşme katsayılarına sahip olmalıdır. Aradaki 1,7x10-6 kadar bir fark, makaslama kuvvetlerine karşı seramiği dayanıksız kılacak ve bağlantı bölgesinde kopma gözlenecektir. İki materyalin ısısal genleşme katsayıları arası fark $1x10^{-6}$'yı aşmamalıdır.
d) Metal Seramik Uygulamalarında Kullanılan Alaşımlar; Metal destekli seramik yapımında kullanılan metal alaşımından beklenilen özellikler: seramik ile iyi bağlantı oluşturması, dökümünün hassas olarak yapılabilmesi, seramiğin fırınlanması sırasında minimum distorsiyon göstermesi, görünüşü olumsuz yönde etkilememesi ve uzun sabit restorasyonlarda yeterli mekanik dirence sahip olmasıdır.
Metal seramik uygulamasında pek çok alaşım kullanılmaktadır. Alaşımlar, ADA tarafından içerdikleri değerli metal yapıları oranlarına göre sınıflandırılmıştır.Buna göre
1- Yüksek kıymetli metal alaşımları: Ağırlığının %90'ı veya daha yüksek oranda kıymetli metal içerir.
2- Orta kıymetli metal alaşımları: Ağırlığının %70'inden daha yüksek fakat % 90'dan az kıymetli metal içerir.
3- Düşük kıymetli metal alaşımları: Ağırlığının %70'inden daha az kıymetli metal içerir.
4- Kıymetsiz metal alaşımlarında: Ağırlığının %25'inden daha az kıymetli metal içerir.
Günümüzde %84 saf altın içeren yüksek altın alaşımları, metal seramik uygulaması için ilk tercihtir. Yüksek altın içeren alaşımlara 2 veya 3 oksidasyon sağlayan element (indium, kalay gibi) katılarak porselen ile daha iyi bağlantı sağlanmaktadır.

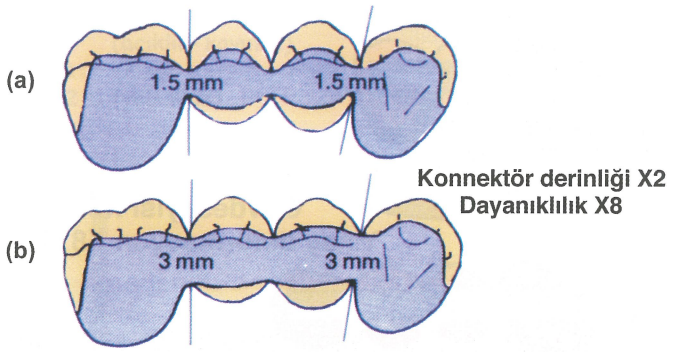

Şekil 3. Konnektör derinliğinin artması dayanıklılığı arttırır. 1.5 mm'lik konnektör derinliği 3mm'ye çıkınca dayanıklılık 8 (2^3) kat artmaktadır.

Metal Alt Yapı Tasarımları
Metal koping metal seramik restorasyonların önemli bir parçasıdır ve seramiğe insizal, okluzal bölgelerde ve marjinal sırt alanlarında destek olmalıdır. Aksi takdirde başarısızlıklar kaçınılmaz olacaktır.
Metal seramik restorasyonlarda alt-yapı dizaynı yapılırken dikkat edilmesi gereken faktörler:
Metalin formu: Metal alt yapı seramiğe destek olacak şekilde uniform kalınlığa sahip, yüzeyi düz veya dışbükey olmalıdır. Keskin, sivri kenar ve köşelerden kaçınılmalıdır. Metal-seramik birleşimleri dik açı ile olmalıdır. Metal kesinlikle esnememelidir. Kuvvetler karşısında oluşabilecek bir esneme seramikte gerilme ve kopmaya sebep olacaktır. Form, döküm sonrası minimum tesviye ile elde edilmelidir. Metal yüzeyine uygulanacak fazla tesviye metalin artık stres yüklenmesine neden olacaktır.
Metalin kalınlığı: Metal alt yapı dizaynı seramiğe destek olacak ve yeterli rijidite sağlayacak kadar kalın, seramik materyaline yer sağlayacak kadar ince olmalıdır. Soy metal alaşımları için bu değer 0.3-0.5 mm iken, daha sert bir yapıya sahip temel metal alaşımları için 0.2 mm kadardır. Diş yapısında aşırı kayıpların bulunduğu durumlarda kayıp doku öncelikle restore edilmeli, çok özel durumlarda ise seramik ile değil, metal ile restore edilmelidir.
Okluzal ve proksimal kontaklar: Metal-seramik birleşim alanları, okluzal kontak noktalarına yakın olduğu durumlarda metalde oluşabilecek uzama veya akma seramikte kırılmaya sebep olacaktır. Dolayısıyla metal-seramik birleşimi okluzal kontaklardan en az 1mm uzakta olmalıdır . Maksiller anterior bölgede uygulanan restorasyonlarda lingualde oluşan stresi en aza indirmek için metal-seramik birleşiminin, mandibuler anterior dişlerin insizal kenarına temas etmemesine dikkat edilmeli, birleşim alanı insizal kenara fazla yakın olmamalıdır. Anterior bölgede yeterli estetiği sağlamak amacı ile temaslar seramik ile sağlanmalıdır.
Metal destekli seramik köprülerin alt yapısının hazırlanmasında, gövde ve bağlantı tasarımı önemli bir faktördür. **Gövdenin destek dişlere olan bağlantı bölgesi şekillendirilirken göz önünde bulundurulması gereken özellikler şunlardır:**
a) Okluzo-gingival boyut dişetini irrite etmeyecek şekilde maksimum derinlikte yapılmalıdır. Bağlantı bölgesinin okluzo-gingival kalınlığının iki katına çıkarılması bağlantıyı (2^3) 8 kat güçlendirir (Şekil 3).

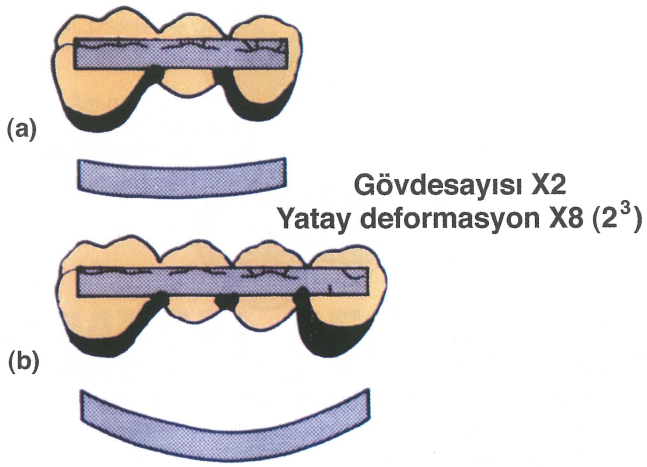

Şekil 4. Bir gövdeye sahip köprü ile iki gövdeye sahip köprü karşılaştırıldığında, iki gövdeli köprüde deformasyon 8 (2^3) kat artmaktadır.

b) Oluşabilecek herhangi bir esnemeyi önlemek için bağlantı bölgesi olabildiğince linguale doğru uzatılmalıdır.
c) Gövde sayısının iki katına çıkması köprü üzerindeki kuvveti (2^3) 8 kat arttıracağından bağlantı bölgesinin boyutları arttırılmalı ve elastik modülü yüksek metal tercih edilmelidir (Şekil 4).
d) Estetik kaygı yoksa, destek dişler lingual bölgede metal bant uygulaması ile güçlendirilmelidir veya okluzal temas bölgelerinde metal stoplar kullanılabilir.
e) Eğer yetersiz okluzo-gingival boyut mevcutsa metal bant okluzale kadar uzatılabilir. Estetik kaygı ve alerjik risk varlığında metal destek olacak şekilde seramikle tamamen kapatılabilir.

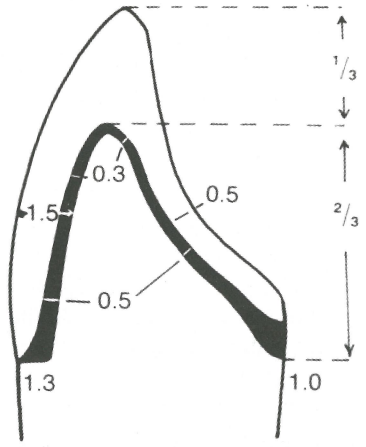

Şekil 5. Metal destekli seramik sistemlerinde preparasyon için önerilen tasarım ve 90º düz shoulder basamağa sahip bir preparasyona uygun koping tasarımı. Tüm boyutlar mm 'dir.

Metal seramik restorasyonlar için uygulanan preparasyon teknikleri diğer sabit protetik uygulamalardan pek farklı değildir. Ortalama 0.3-0.5 mm metal kalınlığı ve 1 mm'lik seramik materyaline yer sağlayacak şekilde yeterli miktarda diş dokusu kaldırılmalıdır. Bu miktar en fazla 1.5-2 mm olmalıdır (Şekil 5)
Preparasyonda yapılan farklı basamak tipleri mevcuttur (Şekil 6). Basamak tipi belirlenirken, hastanın estetik gereksinimi, restorasyon uygulanan dişin anatomik ve klinik kron uzunlukları göz önünde bulundurulmalıdır.
• Anatomik kronu kapsayan, estetiğin çok önemli olduğu standart metal seramik uygulamalarında 90° düz shoulder, (omuz)
• Anatomik kronu kapsayan, estetiğin birinci derecede önemli olmadığı metal seramik uygulamalarında 1mm bilezikli chamfer, (oluk)
• Labialde destek dokusunu kaybetmiş, estetiğin çok önemli olduğu uygulamalarda 135° shoulder veya bileziksiz chamfer,
• Labialde destek dokusunu kaybetmiş, estetiğin birinci derecede önemli olmadığı uygulamalarda 135° shoulder veya 1mm bilezikli chamfer tavsiye edilmektedir.

Metal Seramik Restorasyonların Yapım Aşamaları

1- Metal Prova

Alt yapıyı oluşturan metal de dişeti uyumu, herhangi bir keskin kenar ve köşenin bulunmaması, porselen için yeterli mesafenin bulunmasının kontrolü ve renk seçimi yapılır.

Metal Destekli Seramik Restorasyonlarda Renk Seçimi

Metal destekli seramik restorasyonlar için renk seçiminde konvansiyonel renk sistemlerine ek olarak 3 boyutlu renk sistemleri de kullanılmaktadır. Renk seçimindek, konvansiyonel metod ile yararlanabildiğimiz aralık, 3 boyutlu renk sistemi ile daha da artmaktadır. Üç boyutlu sistemde Value (rengin açıklık, koyuluğu ya da parlaklığı), Hue (rengin özel cinsi, adı olarak tarif edilir), Chroma (hue'nun yoğunluu olarak tanımlanır) özel skaladan belirlenerek laboratuvarlar yönlendirilebilir (Şekil 7).

2- Porselen Prova

Porselende uygun rengin ve estetiği-

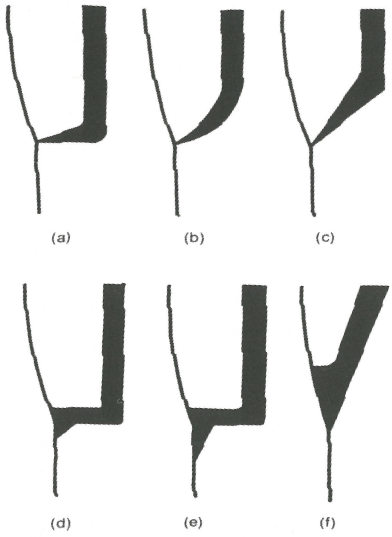

Şekil 6. Basamak tipleri
a) İç açları ve köşesi yuvarlatılmış 90º düz shoulder
b) Chamfer
c) 135º shoulder
d) 45º bevel uygulanmış düz shoulder
e) 70º bevel uygulanmış düz shoulder
f) Basamaksız veya knife edge preparasyon

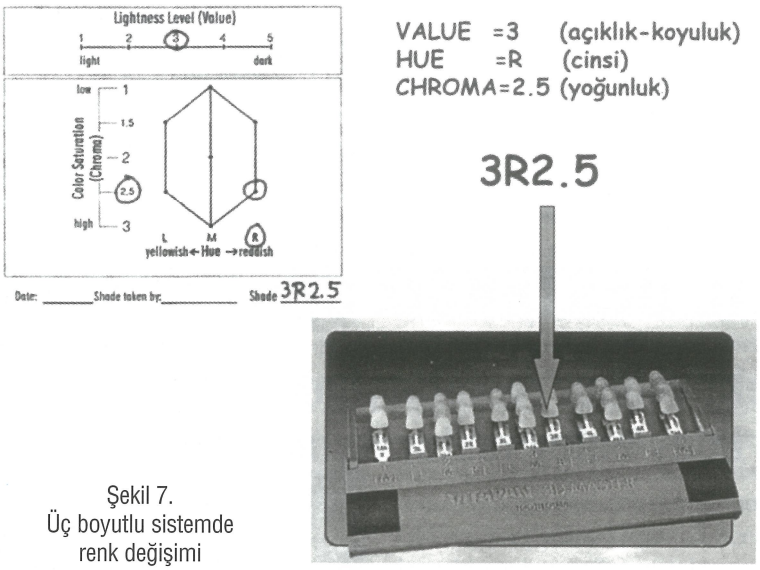

Şekil 7.
Üç boyutlu sistemde
renk değişimi

nin sağlanması, komşu dişler ile temasların sağlanması, gerekli okluzal temasların sağlanması, köprü restorasyonlarında gövdenin kret ile ilişkisinin doğruluğunun kontrolü, embrasurların yeterliliğinin kontrolü yapılır.

3- Glaze, Kontrol ve Simantasyon

Metal Destekli Seramik Restorasyonların Simantasyonu

Simantasyonda tüm siman tipleri kullanılabilir. Kullanılacak materyalin seçiminde destek dişin klinik kron boyutu, restorasyonun tek kron veya köprü olması gibi destek dişlerin durumuna bağlı faktörler belirleyici rol oynar.

KAYNAKLAR

1-McLean JW. Evalution of dental ceramics in the twentieth century. J Prosthet Dent. 2001;85:61-66.
2-Kelly JR, Nishimura I, Campbell SD. Ceramics in dentistry: Historical roots and current perspectives. J Prosthet Dent. 1996;75:18-32
3-Zaimoğlu A, Can G, Ersoy E, Aksu L. Dişhekimliğinde Maddeler Bilgisi. Ankara Üniversitesi Diş Hekimliği Fakültesi Yayınları.1993: 355-383.
4-Shillingburg HT, Hobo S, Whitsett LD, Jacobi R, Brackett SE. Fundamentals of Fixed Prosthodontics. IL, Quintessence Publishing.1997: 455-485.
5-Yamamoto M. Metal-Ceramics. Principles and Methods. IL, Quintessence Publishing.1985.
6-O'Brein WJ.Dental Materials and Their Selection. IL Quintessence Publishing. 1997: 287-303.
7-Craig RG. Restorative Dental Materials. Mosby Co. 1985:467-500.
8-Mclean JW. The Science and Art of Dental Ceramics. Volume II. IL, Quintessence Publishing.1982: 21-44, 189-208.
9-Eskitaşçıoğlu G, Berksun S. Metal destekli porselen restorasyonlarda farklı kalınlıklardaki alt yapıların sonlu elemanlar stres analizi ile incelenmesi. / A.Ü. Dişhek. Fak. Derg. 1995; 22(1):41-46.
10-Eskitaşçıoğlu G, Berksun S. Metal destekli porselen restorasyonlarda farklı tasarımların stress analizi ile incelenmesi./G. Ü. Dişhek. Fak. Derg.1995;12(5):29-35.
11-Eskitaşçıoğlu G, Yurdukoru B. Metal destekli porselen restorasyonlarda bizotajın stres dağılımına etkisinin sonlu elemanlar stres analizi yöntemi ile incelenmesi. /A.Ü. Dişhek Fak Derg. 1995; 22(1): 35-39.

Prof.Dr. Sadullah Üçtaşlı*
Ankara Üniversitesi Dişhekimliği Fakültesi, Ankara

Prof.Dr. Deniz Gemalmaz**
Marmara Üniversitesi Dişhekimliği Fakültesi, İstanbul

BÖLÜMLÜ METAL DESTEKSİZ SERAMİKLER:

1. İndirekt veneer restorasyonlar*
2. İndirekt inley/onley restorasyonlar**

1. İNDİREKT VENEER RESTORASYONLAR

İndirekt veneer restorasyon, dişin labial yüzey kesimini takiben ölçü alınması ve laboratuvarda porselen veya seramik materyali kullanılarak restorasyonun tamamlanması ve tamamlanan restorasyonun hazırlanan dişe adeziv ajan ve kompozit rezin esaslı yapıştırma simanı ile yapıştırılması esasına dayanır. İç yüzeyleri pürüzlendirilmiş indirekt veneer restorasyonlar ile pürüzlendirilmiş mine arasında, güvenilir mikromekanik bağlantı sağlayan adeziv sistemlerin, diş hekimlerinin kullanıma sunumu ve uzun süreli başarılı klinik sonuçlar, indirekt veneer restorasyonları estetik adeziv dişhekimliği uygulamalarının vazgeçilmez unsuru haline getirmiştir. Laboratuvarda hazırlandığı materyale bağlı olarak porselen veya seramik laminate olarak isimlendirilen uygulamalar, günümüzde indirekt veneer restorasyon olarak tanımlanmaktadır.

Klinik kullanım alanları

Porselen veya seramik veneer restorasyonlar, estetik olmayan ön grup veya birinci ve ikinci premolar gibi arka grup dişlerin labial yüzeylerine uygulanır.
Estetik kusurlar, dişlerin renk, şekil, uzunluk ve form bozukluğuna bağlı olabileceği gibi, dişler arasında aralık (diestama), endodontik tedaviye bağlı renk değişikliği veya kesici kenar kırığı da olabilir.

Hazırlama teknikleri

1. Platin foil tekniği: Diş kesimi ve polivinilsiloksan ölçü materyali ile ölçü alınımını takiben Tip IV veya V sert alçıdan elde edilen model üzerine, restorasyon sınırlarını içine alacak şekilde platin foil dikkatli bir şekilde, kat oluşturmadan adapte edilir. Restorasyonun siman aralığı, 25 µm kalınlığındaki platin foil oluşturur (Resim 1). Platin foil, porselenin pişirilmesi sırasında, taşıyıcı rol oynar. Bu teknikte, cam matriks içinde aluminyum oksit (alumina) kristalleri içeren aluminus porselen kullanılır. Restorasyonun kor yapısı, ağırlığının % 50 si alumina kristal içeren aluminus porselen ile pişirilir. Bunun üzerine ağırlığının % 5-15 i alumina kristal içeren gövde ve mine porseleni pişirilir. Restorasyon iki veya üç kez fırınlanma ile bitirilir (Resim 2). Glaze fırınlanmasından sonra, restorasyon iç yüzeyindeki platin foil, presel ile çekilerek uzaklaştırılır (Resim 3) ve bu yüzey aluminyum oksit kum banyosu ile pürüzlendirilir. Bu şekilde, porselen veneer restorasyon, deneme safhası ve daha sonra daimi yapıştırma işlemi için hazırdır.

2. Refraktör day tekniği: Diş kesimi ve polivinilsiloksan ölçü materyali ile ölçü alınımını takiben, alınan ölçüden

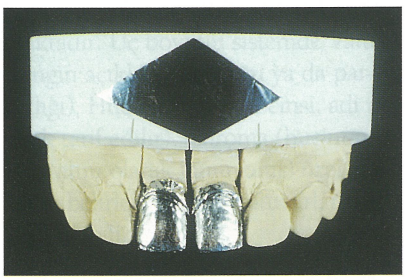

Resim 1: Porselen veneer restorasyon hazırlamak için üst ön keser dişlere platin yaprağın adapte edilmiş hali

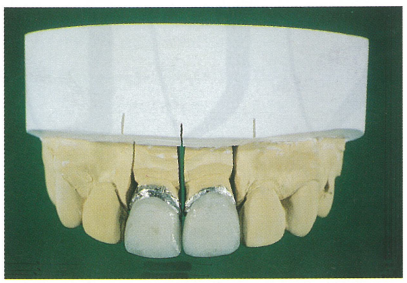

Resim 2: Üst ön keser dişlerde, platin foil tekniği ile bitirilen porselen veneer restorasyonlar

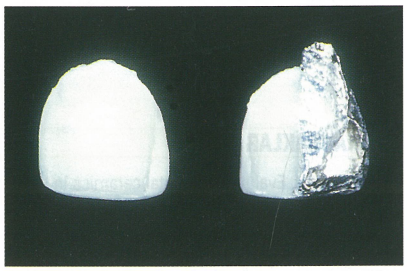

Resim 3: Platin foil tekniği ile hazırlanan restorasyon iç yüzeyinden platin yaprağın uzaklaştırılması. Restorasyon iç yüzeyleri, daha sonra aluminyum oksit kum püskürtme ile pürüzlendirilmelidir.

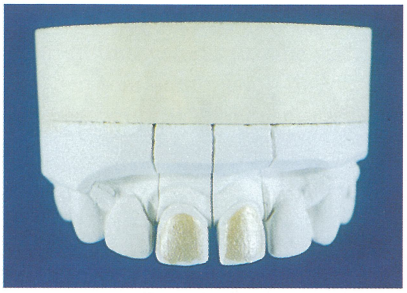

Resim 4: Sert alçı model üzerinde, yapıştırma siman aralığı oluşturmak için bir kat day spacer uygulanmış, day spacerın servikal marjinlere sürülmemesine dikkat edilmiştir.

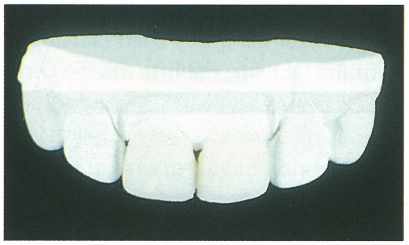

Resim 5: Refraktör day model üzerinde bitirilen porselen veneer restorasyonlar

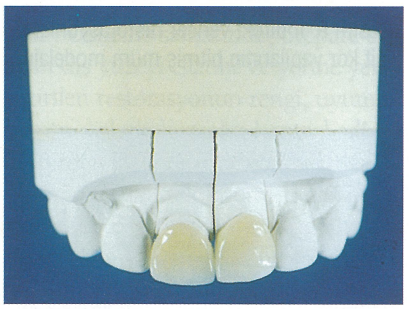

Resim 6: Hazırlanan porselen veneer restorasyonların sert alçı model üzerinde kontrol edilmesi



Resim 7: Mum modelajı hazırlanan veneer restorasyonların, yüksek ısıya dayanıklı revetmana alınmadan önceki hali

önce sert alçı model daha sonra revetman model elde edilir (Resim 4). Yüksek ısıya dayanıklı fosfat bağlı revetman model üzerinde, ısısal genleşme kat sayısı revetman materyale benzer veya eşdeğer olan porselen materyali iki veya üç kez fırınlanarak restorasyon hazırlanır. Refraktör day tekniği ile sadece feldspatik porselen kullanılarak porselen indirekt veneer restorasyonlar hazırlanabilir (Ceramco Colorlogic Porcelain Veneers, Dentsply veya Cerinate, Den-Mat) veya refraktör day üzerine önce bir kat alumina kristalin fazı olan aluminus porselen uygulanır ve fırınlanır. Bunu takiben lösit (leucite) kristalin fazı olan feldspatik porselen uygulanır ve en fazla iki fırınlama ile restorasyonun son şekli verilerek bitirilir (Resim 5). Glaze fırınlanmasından sonra, revetman modele kum banyosu uygulanarak, restorasyonun revetmandan tamamen uzaklaşması sağlanır. Bu işlem sırasında, özellikle ince şekillenen restorasyon marjinlerinde çok dikkatli davranılmalıdır. Bu şekilde hazırlanan, porselen veneer restorasyon, deneme safhası ve daha sonra daimi yapıştırma işlemi için hazırdır (Resim 6).

Refraktör day veya platin foil üzerinde önce pişirilen aluminus porselen, restorasyonun kor yapısını oluşturur ve restorasyonun direncini artırmanın yanısıra pürüzlü kor yapı, yapıştırma siman yüzeyinin artmasına, dolayısıyla restorasyonun tutuculuğunun artmasına neden olur. Her iki teknikte de, restorasyon iç yüzeyine uygulanan kumlama işlemi, pürüzlü yüzey oluşmasını sağlayacağı ve yüzey alanını artıracağı için, simantasyon öncesi yapılması gereken önemli bir işlemdir. Refraktör day veya platin foil tekniğinde porselen hamuru toz ve likit karışımı şeklinde elde edilip uygulandığı için, uygulama sırasında çok dikkatli davranılmalıdır. Aksi halde pişirilme sonrası olası hava kabarcıkları restorasyonda kırılmaya neden olacaktır. Her iki teknik, 0.6 mm gibi çok ince kalınlıkta indirekt veneer restorasyon hazırlanacağı zaman tercih edilir.

Platin foil tekniğinin her ne kadar yorucu bir teknik olduğu belirtilse de, indirekt veneer restorasyon söz konusu olduğunda, refraktör day tekniği ile hazırlanan restorasyonlardan daha iyi marjinal adaptasyon elde edildiği ifade edilmiştir. Refraktör day tekniği ile hazırlanan tüm seramik restorasyonlarda, marjinal adaptasyonun hazırlanan ticari üründen daha çok hazırlayan teknisyene bağlı olduğu bildirilmiştir.

3. Mum modelaj tekniği: Diş kesimi ve sert alçı model elde edilmesini takiben model üzerinde restorasyonun tamamının veya kor yapısının mum modeli hazırlanır (Resim 7). Hazırlanan mum örnek, yüksek ısıya dayanıklı fosfat bağlı revetmana alınır ve ısı uygulaması ile revetmandan uzaklaştırılır. Revetman içinde elde edilen negatif boşluğa, seramik tabletler ısı ve basınç altında eritilerek gönderilir ve seramik restorasyon elde edilir.

Isı ve basınç altında şekillendirilen seramik restorasyonlar kor yapılarına göre:

a. Lösit (leucite) esaslı

b. Lityum silikat (lithium silicate) esaslı

olmak üzere iki alt gruba ayrılırlar.

a. Lösit esaslı seramikler:

İndirekt veneer restorasyonun kor yapısı veya tamamı, mum modelajı takiben, ısı ve basınç altında lösitle kuvvetlendirilmiş feldspatik cam seramik materyalden elde edilir. Restorasyonun sadece kor kısmı bu teknik ile hazırlanmış ise, restorasyonun tamamı feldspatik porselen kullanılarak tabakalama tekniği ile bitirilir. Restorasyonun tamamı, bu teknik ile hazırlanmışsa, restorasyon boyama tekniği ile bitirilir (Resim 8).

Cam matriks içindeki esas kısmı, lösit kristal faz oluşturur ve materyali kuvvetlendirici rol oynar. Kristal büyüklüğü 3 ila 10 µm arasında, lösit miktarı ise materyale bağlı olarak hacminin % 35 ila % 50 si kadardır. Seramik tabletlere ısı ve basınç uygulaması 900° C ila 1165° C arasında gerçekleştirilir. Isı ve basınçla şekillendirilen ve lösit içeren materyaller, IPS

Empress, Ivoclar; Finesse AllCeram, Dentsply; Optimal Pressable Ceramic, Jeneric/Pentron isimli ürünlerdir.
b. lityum silikat esaslı seramikler: İndirekt veneer restorasyonun sadece kor yapısı, mum modelajı takiben, 920° C'de ısı ve basınç altında lityum disilikat cam seramik materyalinden elde edilir (Resim 9) ve restorasyonun tamamı tabakalama tekniği ile fluoroapatit cam seramik materyal kullanılarak bitirilir (Resim 10) (IPS Empress 2, Ivoclar). Restorasyonun glaze fırınlanmasından sonra, revetman modele kum banyosu uygulanarak, restorasyonun revetmandan tamamen uzaklaşması sağlanır. Bu şekilde hazırlanan, porselen veneer restorasyon, deneme safhası ve daha sonra daimi yapıştırma işlemi için hazırdır (Resim 11).
Mum modelaj tekniği kullanılarak hazırlanan restorasyonların kor yapılarının daha dirençli ve marjinal adaptasyonlarının daha üstün olduğu ifade edilmiştir.

4. İşlenebilen seramik sistemi: Seramik blokların makine yardımı ile şekillendirilmesi (Cerec 2 sistemi, Sirona Dental System, Almanya) veya dublikatının elde edilmesi (Celay sistemi, Mikrona Technologie, İsviçre) esasına dayanmaktadır. Her iki sistemde de, cam matriks içinde potasyum aluminyum silisyum oksit, başka deyişle sanidine kristal faz içeren, ticari adı Vita Mark II olan seramik tabletler kullanılır. Cerec II sistemde, mika-esaslı cam seramik olan Dicor MGC, Dentsply veya lösit içeren cam seramik olan ProCad, Ivoclar tabletler kullanılabilir.
Bu tekniklerle hazırlanan restorasyonlarda marjinal uyumun zayıf olduğu ayrıca seramiğin kırılgan yapısından dolayı, ince kalınlıkta indirekt veneer restorasyon hazırlanmasının tartışmalı olduğu bilinmekte ve tercih edilmesi tartışılmaktadır.
Marjinal uyum söz konusu olduğunda, işlenmiş seramik (milled ceramic) tekniği zayıf, refraktör day tekniği iyi, mum modelaj tekniği mükemmel sonuçlar sergilemektedir.

Geçici restorasyon materyalleri

Geçici restorasyon, sadece estetik ve olası hassasiyet gidermesi amaçlı değil aynı zamanda hastaya yapılacak olan veneer restorasyonun rengi, şekli, uzunluğu, kesici kenar tasarımı hakkında bilgi vermesi için uygulanır. Geçici restorasyon uygulamaları direkt veya indirekt teknik ile gerçekleştirilir. Direkt teknikte kompozit rezin restoratif materyal indirekt teknikte akrilik rezin veya kompozit rezin materyalleri kullanılabilir.

a. Direkt teknik:
Geçici restorasyon bir veya iki dişe uygulanacak ise kompozit rezin restoratif materyalin, direkt teknikle uygulanması tercih edilebilir. Bu durumda, diş kesimi tamamlanan dişin 1/3 kesici kenarına yakın bölgesine, fosforik asit jel nokta şeklinde uygulanır, demineralizasyon veya dekalsifikasyon işlemi için 15 saniye beklenir, asit jel su ile yıkanarak uzaklaştırılır, kurutulur ve hazırlanan tüm diş yüzeyine adeziv uygulanarak ışık ile sertleştirilir. Bu yüzeye yeterli miktarda kompozit rezin restoratif materyal uygulanır, diş formu verilir, dişeti marjinleri sond yardımıyla şekillendirilir ve ışık ile sertleştirilir. Geçici restorasyon bir veya iki dişe uygulanacak ise kompozit rezin restoratif materyalin, direkt teknikle uygulanması tercih edilebilir.

b. İndirekt teknik:
Diş kesiminden sonra alınan ölçüden elde edilen model üzerinde, laboratuvarda akrilik rezin veya kompozit rezin materyalinden hazırlanan geçici restorasyon yerine kompozit rezin yapıştırma simanı veya akıcı kıvamda kompozit rezin kullanılarak yapıştırılır. Geçici simantasyon işlemi için, diş kesimi tamamlanan dişin 1/3 kesici kenarına yakın bölgesine, fosforik asit jel nokta şeklinde uygulanır, 15 saniye beklendikten sonra yıkanır, kurutulur ve bu bölgeye adeziv uygulanır. Restorasyon iç yüzeyinin, bu bölgeye denk gelecek kısmına az miktarda tercihen kompozit rezin yapıştırma simanı veya akıcı kıvamda kompozit

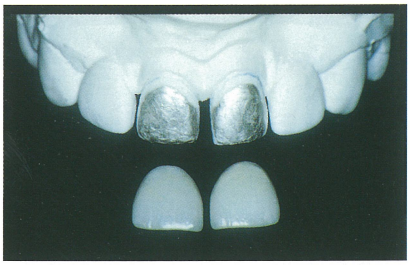

Resim 8: İndirekt veneer restorasyonların tamamı lösitle kuvvetlendirilmiş feldspatik seramikten elde edilmiş ve boyama tekniği ile bitirilmiştir (IPS Empress, Ivoclar). Ana modelde gümüş renkli görüntü, yapıştırma siman aralığı oluşturmak için, mum modelaj öncesi sürülen day spacerdır.

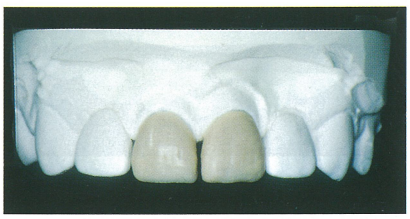

Resim 9: İndirekt veneer restorasyonlara ait kor yapılarının bitmiş mum modelajı

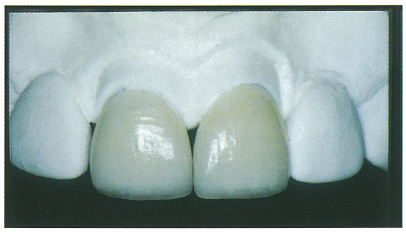

Resim 10: Isı ve basınç tekniği ile elde edilen lityum disilikat kor yapının üzerine fluoroapatite cam seramik materyal uygulayarak bitirilen seramik veneer restorasyonlar (IPS Empress 2, Ivoclar)

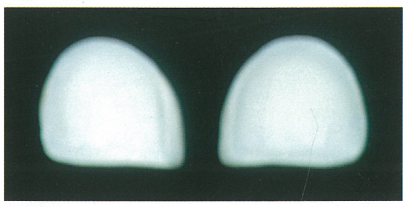

Resim 11: Deneme ve daimi yapıştırma işlemine hazır, üst keser seramik veneer restorasyonların iç yüzeylerinin, aluminyum oksit kum püskürtme ile pürüzlendirilmiş görüntüsü

rezin restoratif materyal yerleştirilir ve geçici restorasyon diş üzerine yerleştirildikten sonra restorasyon dış yüzeyinden ışık uygulanarak yapıştırma materyalinin sertleşmesi sağlanır.

Daimi simantasyon materyalleri ve uygulaması

Porselen veya seramik veneerlerin hazırlanan diş yüzeyine yapıştırılması, restorasyonun tutunma ve direnci için rezin bağlanma esasına dayanır. Daimi simantasyon işlemine geçmeden önce, geçici restorasyon diş yüzeyinden uzaklaştırılır, nokta şeklinde uygulanan olası kompozit rezin yapıştırma simanı artıkları, düşük (mikromotor) veya yüksek turlu (airotör) el aletleri yardımıyla uzaklaştırılır. Materyalin uzaklaştırıldığını kontrol etmek amacıyla susuz çalışılabilir. Bu çalışma çok kısa sürede gerçekleştirilmelidir. Hazırlanan seramik veya porselen veneer restorasyon yerine yerleştirilir ve deneme safhası gerçekleştirilir. Deneme safhasında, prepare edilen diş yüzeyi ıslatılır ve yerine yerleştirilen restorasyonun rengi, uyumu komşu dişlerle kontaktı kontrol edilir. Birden fazla restorasyon hazırlanmışsa, önce tek tek kontrolu daha sonra hep beraber kontrolu yapılır. Restorasyonun renginde uyumsuzluk söz konusu ise, restorasyon içine yerleştirilen deneme patları yardımıyla renkteki uyumsuzluk giderilmeye çalışılır. Bu sırada, hangi deneme patından ne kadar kullanıldığına dikkat edilmelidir. Bu deneme aşaması, daimi simantasyon sırasında hangi renk ve ne kadar miktarda kompozit rezin yapıştırma simanı kullanılacağı hakkında ön bilgi elde edilmesine yarar.

- Daimi simantasyon, diş yüzeyinde ve restorasyon iç yüzeyinde olmak üzere iki aşamada gerçekleştirilir. Klinik olarak iki aşamalı bağlayıcı ajan uygulamalarından herhangi biri, üretici firmanın önerileri doğrultusunda güvenle kullanılabilir. Örneğin, Single Bond, 3M; Prime&Bond, Dentsply; Opti bond, Kerr; Excite, Vivadent; Solo Bond,Voco
- Yapıştırma simanı olarak, ışıkla veya dual sertleşen kompozit rezin yapıştırma simanı kullanılır. Örneğin, Opal luting cement, 3M; Rely XARC, 3M; Calibra, Dentsply; Nexus, Kerr; Variolink II, Vivadent; Bifix DC,Voco Dual sertleşen kompozit rezin simanın sadece baz kısmı kullanıldığında ışıkla sertleşen, 1:1 oranında baz ve katalist kısmı karıştırıldığında dual sertleşen siman özelliklerinden yararlanılır. Restorasyon kalınlığı (0.6-0.8 mm) ince ve yarı geçirgenliği fazla, açık renk hazırlanan seramik veneerlerin yapıştırılmasında ışıkla sertleşen kompozit rezin yapıştırma simanı kullanılır. Bu simanın tercih edilme nedeni, açık renk ve ince hazırlanan restorasyon yapıştırıldıktan sonra dual simanın kimyasal sertleştiricisinde bulunan amine bağlı sarı renk değişimini önlemek içindir. Dual sertleşen kompozit rezin yapıştırma simanı, özellikle kalın ve koyu renkte hazırlanmış seramik veya porselen restorasyonların yapıştırılmasında, ışık etkinliğinin olası azalacağı durumlarda tercih edilir.

Kompozit rezin yapıştırma simanları, farklı şeffaflıkta ve viskozitelerde kullanıma sunulmuştur. Deneme sırasında renk uyumu mükemmel olarak tespit edillen restorasyonların yapıştırılmasında, standart yapıştırma simanı olarak, yarı şeffaf (translusent) veya tamamen şeffaf (clear) materyal seçilmelidir. Opak yapıdaki siman, diş kesimi yapılmış dişteki doğal diş rengini bloke edeceği için doğal görüntüsü olmayan restorasyon uygulaması ile sonuçlanır. Opak simanların koyu renk değiştirmiş dişlerde kullanılabileceği ifade edilmiş olsa bile renk koyuluğunun blokajında, siman yerine seramik restorasyonda modifiye edici materyaller kullanılmasının daha doğru olacağı belirtilmiştir.

Günümüz kompozit rezin yapıştırma simanlarında düşük viskozite artık tercih edilmemektedir. İnce yapıdaki porselen veneerlerin, en az kuvvet uygulayarak yapıştırılması sırasında, kırılma riski olabileceği düşüncesiyle, önceleri düşük viskozitede simanlar üretilmiş ancak bazı dezavantajlarından dolayı yerini yüksek viskoziteli simanlara bırakmıştır. Bu dezavantajlar, kesici kenarı kapatmama gibi pozitif durdurucu içermeyen restorasyonların yerlerine doğru şekilde yerleştirilme zorlukları, taşan simanın temizlenmesinin daha zor olması, teorik olarak artan rezin matriks yapısına başka bir deyişle doldurucu miktarının azalmasına bağlı olarak fiziksel özelliklerinin düşük olmasıdır.

Restorasyonun yapıştırılacağı diş yüzeyi, pomza/su ve fırça yardımıyla, su soğutmalı düşük turlu el aleti yardımıyla temizlendikten sonra fosforik asit jel uygulanır, 15 saniye beklenir, su ile yıkanır, kurutulur, ince bir kat halinde ışık ile veya hem ışık hem kimyasal sertleşen (dual) adeziv rezin uygulanır, 10 saniye ışık uygulanarak sertleştirilir. Örneğin Single Bond, 3M veya Optibond F, Kerr.

Su ile yıkama işleminden kaçınılmak isteniyorsa, prepare edilen diş yüzeyinin pürüzlendirilmesi için zayıf asit (conditioner) 20 saniye süre ile uygulanır, hava ile kurutulur ve ince bir kat halinde ışık ile sertleşen adeziv sürülür. Örneğin Clearfil Liner Bond 2, Kuraray.

Restorasyon iç yüzeyi, hidroflorik asit yardımıyla laboratuvarda restorasyon hekime ulaştırılmadan önce pürüzlendirilir. Deneme safhasında restorasyon iç yüzeyine deneme patı uygulanmış ise bu pat aseton ile uzaklaştırılır, iyice yıkanıp kurutulur. Restorasyon iç yüzeyine silan uygulanır, ince bir kat adeziv sürülür ve 10 saniye ışık uygulanarak sertleştirilir. Taşacak siman miktarının hiç veya en az miktarda olması için restorasyon iç yüzeyine çok ince bir tabaka şeklinde kompozit rezin yapıştırma simanı uygulanır ve restorasyon yerine yerleştirilir. Restorasyon yerinde iken simanın sertleşmesi için önce dişin lingual yüzeyinden 40 saniye ışık uygulanır, bu işlem restorasyonun yerine yapışmasını sağlarken, taşan ve kısmen sertleşen kompozit rezin yapıştırma simanının kolayca uzaklaştırlabilmesine imkan sağlar. Taşan kısımlar uzaklaştırıldıktan sonra, yapıştırma simanının sertleşmesi için, restorasyonun ön yüzeyinden biri servikal kenarı içine alacak şekilde diğeri insizal kenarı

içine alacak şekilde, en az 2 kez, 40 saniye ışık uygulanır. Işık uygulamaları sırasında çapı en büyük olan, örneğin 12 veya 16 mm gibi, halojen ışık kaynağı ucu kullanılmalıdır. Ara yüz zımpara ve diskler (Sof-Lex discs, 3M) yardımıyla bitirme ve cilalama işlemi tamamlanır. Hasta 1 gün, tercihen 1 hafta sonra kontrola çağırılır ve olası artık siman veya pürüzlü bölgeler uzaklaştırılır veya elimine edilir (Resim 12, 13).

Daimi Simantasyon

Diş yüzeyinde	Restorasyon iç yüzeyinde
Pomza-su karışımı ile politür	Pürüzlendirme
Pürüzlendirme	Silan Uygulama
Bağlayıcı Ajan	Bağlayıcı Ajan
	Kompozit Rezin Yapıştırma Simanı

Başarısızlık ve giderilmesi

• İndirekt seramik veya porselen veneer uygulamalarında yapıştırma işlemine bağlı başarısızlık çok nadir gözlenir. Böyle bir durumda bağlanmanın nereden koptuğuna dikkat etmek gerekir.

Şayet, kompozit rezin yapıştırma simanı, diş yüzeyinde kalmış ise ya restorasyon iç yüzeyinde yeterli pürüzlendirme yapılmamış ya da kullanım süresi geçmiş silan kullanılmıştır.

Şayet, kompozit rezin yapıştırma simanı, restorasyon iç yüzeyinde kalmış ise ya bağlayıcı materyallerde, uygulanan halojen ışık gücünde, yerleştirme tekniğinde ya da bağlanma yapılan diş yüzeyinde problem vardır.

Restorasyon iç yüzeyinde kalan kompozit rezin yapıştırma simanını uzaklaştırmak için, restorasyon porselen fırınına koyulur ve ısısı yavaş yavaş 600°C ye getirilir ve bu ısıda 10 dakika bekletilerek kompozit rezin yapıştırma simanının yanarak uzaklaşması sağlanır. Restorasyon fırından uzaklaştırıldıktan sonra oda ısısına gelmesi beklenir, restorasyon iç yüzeyi aseton ile temizlendikten sonra hidroflorik asit ile (örneğin % 9.5 hidroflorik asit ile 4 dakika veya % 1.23 acidulated phosphate fluoride ile 10 dakika) yeniden pürüzlendirilir. Daha sonra restorasyon yıkanır, kurutulur ve restorasyon iç yüzeyine silan, adeziv kompozit rezin yapıştırma simanı uygulanır ve yerine yapıştırılır. Ancak simanın uzaklaştırıldığı bu işlemde restorasyonun kırılabileceği riski hastaya önceden söylenmelidir (1).

• İndirekt seramik veya porselen veneer restorasyonlarda çok az miktarda kırık meydana gelmiş ise, kırık yüzeyi (örneğin % 9.5 hidroflorik asit ile 4 dakika veya % 1.23 acidulated phosphate fluoride ile 10 dakika veya 50 µm aluminyum oksit abrazyon tekniği ile) pürüzlendirilir yıkanır, kurutulur, silan uygulanır ve kompozit rezin dolgu materyali ile kırık tamir edilir.

• Restorasyon marjininde boyanma veya sızıntı. Boyanma, çok az ise, %10 carbamide peroxide ağartma jeli kaşık ile uygulanır ve olumlu sonuç alınır. Boyanma, fazla ise frez ile boyanan kısım uzaklaştırılır ve uzaklaştırılan kısım kompozit rezin restoratif materyal ile restore edilir. Boyanma, aşırı ise restorasyonun tamamının uzaklaştırılması ve yeniden restore edilmesi gerekir.

İndirekt seramik veya porselen veneer restorasyonun yerinden uzaklaştırılması, zaman alan, zor ve hassas teknik gerektiren bir işlemdir. Bu durum, özellikle alttaki dişin sert dokularının açık renkte olduğu durumda daha da önem kazanır. Kron sökücü gibi aletlerin kullanılmaması gerektiği gibi frez ile oluklar açılması da doğru bir yaklaşım değildir. Diş kesimi yapılmamış bir dişi hazırlıyormuş gibi, diş kesiminin yapılması gerekir. Diş dokusu ile porselen veya seramik restorasyonun birbirinden kolaylıkla ayırt edilebilmesi için, yüksek turlu el aletleri ile susuz çalışmak gerekir, dişi soğutmak için yardımcı personel restorasyon yüzeyine soguk hava tatbik etmelidir. Diş dokusu açığa çıktığında bu dokudan en az seviyede doku kaldırılmasına dikkat edilmelidir. Diş kesimi tamamlandıktan sonra bilinen yöntem ile indirekt seramik veya porselen veneer restorasyon tamamlanır.

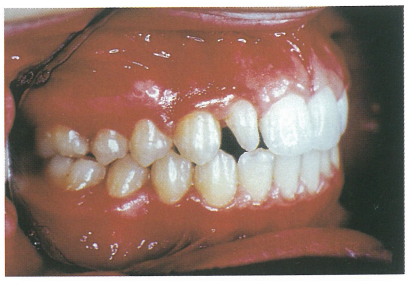

Resim 12: Şekil bozukluğuna sahip üst yan keser diş.



Resim 13: İki aşamalı adeziv sistem (Single Bond, 3M) ve dual sertleşen kompozit rezin esaslı siman (Rely XARC, 3M) kullanılarak yapıştırılan, seramik indirekt veneer (IPS Empress, Ivoclar) restorasyonun üç yıl sonraki klinik görüntüsü

Bakımı

İndirekt seramik veya porselen veneer restorasyonun bakımı, seramik veya porselen kron ile aynıdır. Utrasonic temizleme veya hava-abraziv temizleme tekniklerinden, pomza karışımı temizleme işlemlerinden kaçınılması gerekir.

Restorasyonda olası yüzey boyanmaları, aluminyum oksit cila patları veya elmas cila patları ve düşük turda dönen lastik aletler ile temizlenebilir. Ara yüz boyanmaları, kompozit bitirme ve cilalama bantları ile elimine edilebilir.

Restorasyon marjinlerinde, küretaj işlemi (scaling) gerektiğinde, restorasyonda kıymık şeklinde atmalara neden olmamak için, çok dikkatli davranılmalıdır.

Yüzeyel flor uygulaması gerektiğinde, pH'sı nötr olanlar tercih edilmelidir. Porselen yüzeyini pürüzlendirme kabiliyeti olan, acidulated phosphate fluoride veya stannous fluoride gibi solüsyonlardan kaçınılmalıdır.

Marjinal boyanma kabiliyetini artıran, yiyecek ve içecek, örneğin çay, kahve tüketimi hakkında hasta bilgilendirilmelidir.
Ayrıca, hasta porselen veya seramik materyalin kırılma potansiyeli hakkında uyarılmalı ve buz çiğneme, tırnak ısırma gibi alışkanlıklardan kaçınması gerektiği vurgulanmalıdır.
Hastanın anamnezinde parafonksiyonel alışkanlıkları mevcut ise, hem yaptığımız restorasyonu hem de karşıt dişleri korumak amacıyla hastaya okluzal plak uygulamak yerinde olacaktır.

2. İNDİREKT INLEY/ONLEY RESTORASYONLAR

Günümüzde estetiğe artan ilgi nedeni ile estetik restorasyon materyallerinin kullanımı daha çok güncelleşmiştir. Posterior bölgede restoratif amaçla kullanılan mevcut estetik malzemeler; direkt metodla uygulanan cam iyonomerler, kompozit rezinler, hibrid iyonomerler ve indirekt metodlarla uygulanan kompozit rezinler, seramikler ve kompozit rezinlerin geliştirilmiş şekli olan seromerlerdir. Direkt uygulanan kompozit rezinler, posterior dişlerin tedavisinde kabul edilebilir materyaller olmalarına karşın; polimerizasyon büzülmesi göstermeleri, ısısal genleşme katsayılarının yüksek olması ve okluzal kuvvetler karşısında yüksek aşınma değerleri klinik kullanımlarını kısıtlamaktadır. İndirekt inley uygulamaları, direkt uygulamalara kıyasla model üzerinde şekillendirilen mükemmel okluzal ve proksimal kontakların elde edilebilmesi ve uygulanacak kompozit kalınlığının yapıştırıcı kütlesi ile sınırlanması açısından daha avantajlıdır. Bu durumun uzun dönemli klinik kullanımda daha az sekonder çürük oluşumunun gözlenmesine yol açtığı klinik çalışmalar ile ispatlanmıştır. Seramik inleyler, diğer restoratif materyallerle karşılaştırıldıklarında daha estetiktirler, aşınmaya dirençlidirler, adeziv simantasyon teknikleri kullanılarak kalan diş dokularının dayanıklılığını arttırırlar ve kron restorasyonlarına oranla daha konservatiftirler. Ayrıca cilalanmış seramik yüzeyi, diğer sistemlere nazaran daha az plak retansiyonuna neden olur.
Estetik intrakoronal restorasyon fikri ilk olarak 1856'da, prefabrike seramik inleylerin kenarlarının altın folyolarla kapatılarak estetik dolgu olarak kullanılması ile ortaya atılmıştır. Herbest 1882'de fırında pişirilen ilk seramik inleyi geliştirmiş ve daha sonra, 1888'de Land platin folyo üzerinde seramik inleylerin fırınlanarak hazırlandığı metodu geliştirmiştir. Yeterli özelliklere sahip bir yapıştırıcı ajanın bulunmayışı, bu tekniklerin klinik başarısını kısıtlayan ciddi bir engel olarak uzun yıllar seramik inleylerin klinik başarısını ve dolayısı ile kullanımını kısıtlamıştır. Yeni bağlantı tekniklerinin ve materyallerinin geliştirilmesi neticesinde dental seramiklerin dentin dokusuna bağlanması mineye olan bağlantı ile eşdeğer oranda elde edilebilmektedir. Kırılgan yapıya sahip seramik inleylerin başarıları adeziv yapıştırıcı tekniklerin gelişimine paralel olarak artmıştır.

Klinik kullanım alanları

Çürük, kırık ya da dolgu yenilenmesi amacı ile restorasyon gerektiren her tür posterior madde kaybında seramik inleylerin uygulanması mümkündür. Ancak indirekt bir yöntemle uygulandığı için hazırlanan kavitenin dışa açılım göstermesi gerekir. Küçük madde kaybı olan ve "undercut" içeren doku kayıplarında fazla diş dokusu kaybını engellemek için indirekt yöntemle uygulanacak bir seramik inley yerine direkt metodla kompozit dolgu uygulamak daha doğru olur.
Seramik inleyler özellikle proksimal ve okluzal kontaktların ideal olarak oluşturulması ve aşınmanın engellenmesi açısından avantajlı oldukları için geniş diş dokusu kayıplarında tercih edilebilecek en uygun tedavi şekilleridir. İlerleyen adeziv teknikler neticesinde aşırı harabiyete uğramış dişlerin restore edilmesinde hiçbir makromekanik tutuculuk sağlayabilecek yüzey mevcut olmasa bile onley şeklinde uygulanmaları mümkündür (Resim 14 a,b).

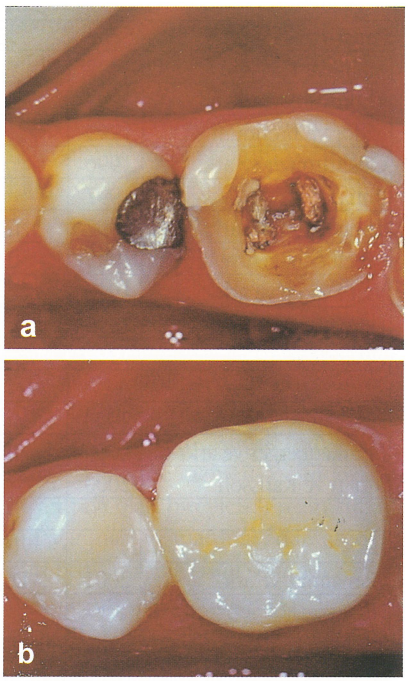

Resim 14
a: aşırı madde kaybı gözlenen molar diş
b: seramik onleyin okluzal görüntüsü

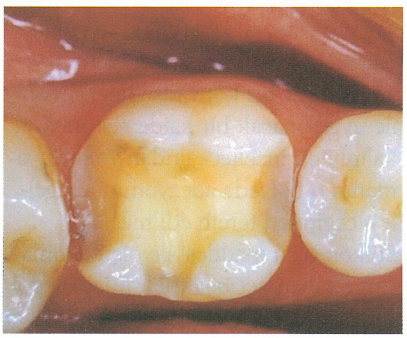

Resim 15: Seramik inley için uygun kavite şekli

Klinik uygulama işlemleri

Seramik inley restorasyonları yapım aşamasında hassas klinik ve laboratuvar çalışmaları gerektirir. Bu durum hem yapım süresinin uzamasına hem de maliyetin artmasına neden olur. Çürük dokuların uzaklaştırılmasını takiben kavitenin dışa açılım gösteren yan duvarlarının hazırlanmasında özel açılı inley preparasyon frezleri kullanılarak yaklaşık 12 derecelik dışa açılım sağlanır. Kavite iç duvarlarının mümkün olduğunca yuvarlak hatlı geçişler içermesine dikkat edilir (Resim 15). Pulpal duvarda pulpaya çok yakın bölgelerde kalsiyum hid-

Araştırmacı	Sene	Seramik	Süre	N	(-)
Molin ve Karlsson [31]	1992	Optec	32 ay	205	5.4
Thordrup ve ark. [13]	1994	Cerec	1 yıl	15	6
Isıdor ve Bröndum [10]	1995	Mirage	40.4 ay	25	48
Qualthrough ve ark. [14]	1996	Mirage	3 yıl	50	16
Roulet [30]	1997	Dicor	6 yıl	123	9.7
Thonemann ve ark. [12]	1997	IPS-Empress	2 yıl	51	0
Scheibenbogen ve ark.[26]	1998	IPS-Empress	1 yıl	24	0
Van Dijken ve ark. [6]	1998	Mirage	6 yıl	58	12
Lehner ve ark. [27]	1998	IPS-Empress	6 yıl	155	4.5
Fuzzi ve Rapelli [28]	1999	Microbond Natural, Fortune	11.5 yıl	182	5
Hayashi ve ark. [17]	2000	G-Cera Cosmotech II	8 yıl	45	20
Frankenberger ve ark. [19]	2000	IPS-Empress	6 yıl	96	7
Molin ve Karlsson [29]	2000	Cerec	5 yıl	20	10
		Mirage		20	5
		IPS-Empress		20	20
Gemalmaz ve ark. [15]	2001	Duceram-LFC	3 yıl	45	9

Tablo I. Adeziv olarak simante edilen seramik inley restorasyonları için bildirilen klinik başarısızlık (-) oranları (%). n: restorasyon adedi.

roksit pasta nokta şeklinde o bölgenin izolasyonu için kullanılır. Bunun dışında bir kavite izolasyonu uygulanması tercih edilmez. Cam iyonomer ya da diğer bir konvansiyonel siman ile uygulanacak bir kaide restorasyon kalınlığını incelteceğinden ve rezin simanın o bölgede adezyonunu engelleyeceğinden tercih edilmez.

Silikon ölçü maddesi ile ölçü alınmasını takiben geçici akrilik inley öjenol içermeyen bir geçici material ile simante edilerek laboratuvar işlemlerine geçilir. Vital dişlerde geçici simantasyon için kalsiyum hidroksit pastasının kullanımı bekleme süresince tamir dentininin oluşması açısından avantajlı olur.

Seramik inleylerin, laboratuvar ortamında hazırlanan modeller üzerinde şekillendirilmesinde farklı teknikler kullanılmaktadır. Seramik inley; modelden elde edilen silikon dublikat ile refraktör güdük oluşturularak fırınlama tekniği ile ya da direkt alçı model üzerinde mum modelaj hazırlanarak a) döküm, b) enjeksiyon kalıplama c) kopyalama tekniği kullanılarak elde edilebilir.

Seramik materyallerin gerilme dayanımlarının yetersiz oluşundan dolayı inleylerin simantasyon öncesi ağızda okluzyon provaları mümkün değildir. Simantasyon öncesinde uyumu, proksimal kontaktları ve estetik özellikleri kontrol edilen seramik inleyin okluzyon kontrolü simantasyon sonrasında gerçekleştirilir. Simantasyon sonrası yapılan yüzey uyumlaması da porselende çatlakların oluşumuna neden olur. Bu çatlaklar gelen fonksiyonel kuvvetlerin de etkisiyle zaman içerisinde ilerleyerek porselen yapıda kırıklara neden olur. Bu nedenle seramik inleylerin hazırlanmasında model üzerinde çok hasssas okluzal uyumlar elde edilmelidir.

Klinik başarı

Seramik inleylerin klinik başarılarını gösteren kısa dönemli pek çok çalışma olmasına rağmen uzun dönemdeki başarılarını gösteren kısıtlı sayıda çalışma mevcuttur. Seramik inleyler ile yapılan klinik çalışmalar neticesinde elde edilen başarısızlık değerleri Tablo I'de görülmektedir. Klinik değerlendirmeler neticesinde elde edilen bu değerler kullanılan seramik materyalindeki çeşitliliğe bağlı olarak farklılık göstermektedir. Seramik inleyde oluşan kütlesel kırıklar seramik inleyler için bildirilen en önemli başarısızlık nedenidir. Bunun yanı sıra bazı çalışmalarda kırıkların erken dönemde, ilk 12 ay içerisinde, ortaya çıktığı bildirilmiştir.

Parafonksiyonel alışkanlıklar, seramik kalınlığı, yapıştırıcı siman gibi faktörlerin kırık oluşumuna etkisinin bildirilmiş olmasına rağmen seramik inleylerde gözlenen kırık oluşumunun ana nedeni seramiğin mikroçatlak içeren kırılgan yapısıdır. Porselen materyallerin bu özelliklerinden dolayı parafonksiyonel alışkanlıkların ve den-



Resim 16: Parafonksiyonel alışkanlıkları olan bir bireyde 1. molar ve 2. molar dişlerde uygulanan seramik inleylerin 4 yıllık klinik kullanım sonrası görüntüsü.

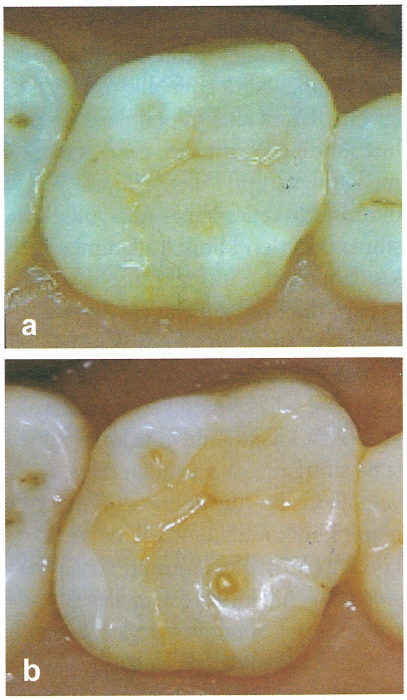

Resim 17
a: IPS-Empress seramik inley simantasyon sonrası
b: 4 yıllık klinik kullanım sonrası.



Resim 18: Duceram-LFC inley 8 yıllık klinik kullanım sonrası. İnleyin okluzal marjinlerinde yapıştırıcı rezinin aşınmasına bağlı adaptasyon bozukluğu görülmesine rağmen iyi ağız hijyeni nedeni ile çürük gözlenmiyor.

tisyonda şiddetli aşınmaların varlığı önemli bir kontraendikasyon oluşturmaktadır (Resim 16).

Seramik inleylerde, postoperatif hassasiyetle ilgili olarak, literatürde çok çeşitli hassasiyet değerleri bildirilmiştir. Höglund-Åberg ve ark., seramik inleylerle yapılan 3-yıllık bir klinik çalışmada başlangıçta %6.8 oranında hassasiyet bildirmiştir. Krämer ve ark., Empress inley ve onleylerle gerçekleştirdikleri bir klinik çalışmada %13 gibi yüksek oranlarda hassasiyet bildirmişlerdir. Başlangıçta %30 gibi oldukça yüksek oranlarda postoperatif hassasiyet kaydedilen bazı klinik çalışmalar da mevcuttur. Restorasyonlarda oluşan hassasiyet çok fazla faktöre bağlı oluşmakla birlikte hassasiyetin oluşmasında en önemli faktörün açılan kavitenin derinliği olduğu son görüş olarak ortaya çıkmaktadır. Bu durumda hekimin adeziv teknikleri kullanmaktaki becerisinin yanısıra preparasyon sonrasında sekonder dentin oluşumuna fırsat vermek amacı ile en az 15 gün süre ile geçici restorasyon ile beklenmesi en önemli dikkat edilmesi gereken noktalardır. Seramik inleylerin marjinal uyumunun altın inleylerden daha zayıf olduğu in vitro olarak gösterilmiştir. Restorasyon ile diş dokusu arasındaki marjinal aralığın rezin simanların kullanımı ile kompanse edilebileceği düşünülse de uzun dönemde yapıştırıcı rezinin aşınmasına ve çözünmesine bağlı olarak adaptasyonun bozulması klinik olarak gözlenmektedir (Resim 17a,b).

Seramik inleylerle yapılan uzun dönemli klinik çalışmalarda kompozit rezin simanın, seramik ve diş dokularına oranla daha fazla aşındığı, dolayısıyla geniş marjinal aralıklarda yapıştırıcı siman aşınmasının daha fazla olacağı bildirilmiştir. Ancak tüm bu aşınma etkilerine rağmen özellikle ağız hijyeni iyi olan bireylerde rezin simanın aşınması ve marjinal adaptasyonun bozulmasına bağlı sekonder çürük oluşumu gözlenmemektedir (Resim 18). Yine de aşınmanın azaltılması amacı ile geniş marjinal aralıkların söz konusu olduğu durumlarda yüksek doldurucu oranına sahip, yüksek viskoziteli simanların kullanılması tavsiye edilmektedir.

KAYNAKLAR

İndirekt veneer restorasyonlar

1. Robbins JW. Porcelain Veneers. Summitt JB, Robbins JW, Schwartz RS. Fundamentals of operative dentistry, a contemporary approach. 2nd ed. Quintessence Publ Co Inc, Illinois 427-450, 2001
2. Rosenstiel SF, Land MF, Fujimoto J. Contemporary fixed prosthodontics. 3rd ed. Mosby Inc. St Louis 643-672, 2001
3. Touati B, Miara P, Nathanson D. Esthetic dentistry and ceramic restorations. Martin Dunitz Ltd, London 161-213, 1999
4. Wall JG, Reisbick MH, Espeleta KG. Cement luting thickness beneath porcelain veneers made on platinum foil. J Prosthet Dent 68: 448-450, 1992
5. Dietschi D, Maeder M, Holz J. In vitro evaluation of marginal fit and morphology of fired ceramic inlays. Quintessence Int 23: 271-278, 1992
6. Höland W. Materials science fundamentals of the IPS Empress 2 glass-ceramic. Ivoclar-Vivadent Report 12: 3-10 1998
7. Severance G. Introducing a lithium disilicate glass-ceramic: IPS Empress 2. Signature 5: 1-3, 1998
8. Mörmann WH. State of the art of the CEREC-Method. Quintessence Publ Co Inc, Chicago, 511-524, 1991
9. Rinke S, Hüls A, Jahn L. Marginal accuracy and fracture strength of conventional and copy-milled all-ceramic crowns. Int J Prosthodont 8: 303-310, 1995
10. Degrange M, Roulet J-F. Minimally invasive restorations with bonding. Quintessence Publ Co Inc, Chicago, 89-102, 1997
11. Üçtaşlı S, Hasanreisoğlu U, Wilson HJ. The attenuation of radiation by porcelain and its effect on polymerization of resin cements. Journal of Oral Rehabilitation 21: 565-575, 1994
12. Shani FJ, Shortall ACC, Marquis PM. Clinical performance of porcelain laminate veneers. A retrospective evaluation over a period of 6.5 years. J Oral Rehabil 24: 553-559, 1997
13. Kihn PW, Barnes DM. The clinical longevity of porcelain veneers: A 48-month clinical evaluation. J Am Dent Assoc 129: 747-752, 1998

İndirekt inley/onley restorasyonlar

14. Okamoto A, Sekiya K, Fukushima M, Kota K, Iwaku M. Direct observation of in vivo wear of composite resins. Dent Mater J 12: 54-61, 1993
15. van Dijken JWV, Hörstedt P, Waern R. Directed polymerization shrinkage versus a horizontal incremental filling technique: Interfacial adaptation in vivo in Class II cavities. Am J Dent 11:165-172, 1998
16. van Dijken JWV. Direct resin composite inlays/onlays: An 11 year follow-up. J Dent 28: 299-306, 2000
17. Krämer N, Frankenberger R, Pelka M, Petschelt A. IPS Empress inlays and onlays after four years - a clinical study. J Dent 27: 325-331,1999
18. van Dijken JWV, Höglund-Åberg C, Olofsson A-L. Fired ceramic inlays: A 6-year follow up. J Dent 26: 219-225, 1998
19. Höglund-Åberg C, van Dijken JWV, Olofsson A-L. Three-year comparison of fired ceramic inlays cemented with composite resin or glass ionomer cement. Acta Odontol Scand 52: 140-149, 1994
20. Hoffman-Axthelm W. Die Geschichte der Zahnheilkunde. Berlin: Quintessence, 276-312, 1973
21.van Dijken JW, Höglund Aberg C, Aberg CH, Oloffson AL. Restorations with extewnsive dentin/enamel-bonded ceramic coverage. A 5-year follow-up. Eur J Oral Sci. 2001; 109:222-229.
22.Gemalmaz D. Use of heat-pressed, leucite reinforced ceramic on anterior and posterior posterior onlays: A clinical report. J Prosthet Dent 87:133-135, 2002
23. Isıdor F, Brondum K. A clinical evaluation of porcelain inlays. J Prosthet Dent 74: 140-144, 1995
24. Pameijer CH, Stanley HR, Ecker G. Biocompatibility of a glass ionomer luting agent. Part II: Crown cementation. Am J Dent 4: 134-142, 1991
25. Thonemann B, Federlin M, Schmalz G, Schams A. Clinical evaluation of heat-pressed glass-ceramic inlays in vivo: 2-year results. Clin Oral Invest 1: 27-34, 1997
26. Thordrup M, Isidor F, Hörsted-Bindslev P.A one-year clinical study of indirect and direct composite and ceramic inlays. Scand J Dent Res102: 186-192, 1994
27. Qualtrough AJE, Wilson NHF. A 3-year clinical evaluation of a porcelain inlay system. J Dent 24: 317-323, 1996
28. Gemalmaz D, Özcan M, Alkumru HN. A clinical evaluation of ceramic inlays bonded with different luting agents. J Adhesive Dent 3: 273-283, 2001
29. Gladys S, van Meerbeek B, Inokoshi S, Willems G, Braem M, Lambrechts P, Vanherle G. Clinical and semi-quantitative margin analysis of four tooth-coloured inlay systems at 3 years. J Dent 23: 329-338, 1995
30. Hayashi M, Tsuchitani Y, Kawamura Y, Miura M, Takeshige F, Ebisu S. Eight-year clinical evaluation of fired ceramic inlays. Oper Dent 25: 473-481, 2000
31. Felden A, Schmalz G, Federlin M, Hiller KA. Retrospective clinical investigation and survival analysis on ceramic inlays and partial ceramic crowns: results up to 7 years. Clin Oral Invest 2: 161-167, 1998
32. Frankenberger R, Petschelt A, Krämer N. Leucite-reinforced glass ceramic inlays and onlays after six years: clinical behavior. Oper Dent 25: 459-465, 2000
33. Garber DA, Goldstein RE. Porcelain and composite inlays and onlays. Esthetic posterior restorations. Chicago: Quinteesence Publishing Co Inc., 24, 1994
34. Roulet JF, Herder S. Bonded Ceramic Inlays. Chicago: Quintessence Publishing Co.Inc., 30, 1991
35. Unemori M, Matsuya Y, Akashi A, Goto Y, Akamine A. Composite resin restoration and postoperative sensitivity: clinical follow-up in an undergraduate program. J Dent 29: 7-13, 2001;
36. Molin M., Karlsson S. The fit of gold inlays and three ceramic inlay systems: A clinical and in vitro study. Acta Odontol Scand 51: 201-206, 1993
37. van Dijken JWV, Hörstedt P. Marginal breakdown of fired ceramic inlays cemented with glass polyalkenoate (ionomer) cement or resin composite. J. Dent 22: 265-272, 1994
38. Schmalz G, Federlin M, Reich E. Effect of dimension of luting space and luting composite on marginal adaptation of a class II ceramic inlay. J Prosthet Dent 73: 392-399, 1995
39. Scheibenbogen-Fuchsbrunner A, Manhart J, Kunzelmann K-H, Hickel R. One-year clinical evaluation of composite and ceramic inlays in posterior teeth. J Prosthet. Dent 80: 410-416, 1998
40. Lehner C, Studer S, Brodbeck U, Schärer P. Six-year clinical results of leucite-reinforced glass ceramic inlays and onlays. Acta Med Dent Helv 3: 137-146, 1998
41. Fuzzi M, Rapelli G J. Ceramic Inlays: Clinical assessment and survival rate. Adhesive Dent 1: 71-79, 1999
42. Molin M, Karlsson S. A randomized 5-year clinical evaluation of 3 ceramic inlay systems. Int J Prosthodont 13: 194-200, 2000
43. Roulet J-F. Longevity of glass ceramic inlays and amalgam - results up to 6 years. Clin Oral Invest 1: 40-46, 1997
44. Molin M, Karlsson S. A clinical evaluation of the Optec inlay system. Acta Odontol Scand 50: 227-233, 1992

DENTANET

Hayallere değil...

Yüksek teknolojiye ucuza sahip olma fırsatı

schick
creating the image









- **schick CDR** Dijital Radyoloji Sensörü
  En hızlı, en verimli, en kolay, en net görüntü
- **CMOS/APS**, algılama teknolojisinin ulaştığı son nokta
- **GERÇEK USB** ile her bilgisayara doğrudan bağlantı
  Schick sensörünüzü hiç bir ayar, ilave kart veya tadilata gerek olmaksızın herhangi bir bilgisayara doğrudan bağlayın ve kullanın
- **TÜRKÇE** hasta takip ve radyoloji programı

DENTANET

Fiyat ve ödeme koşulları hakkında daha detaylı bilgi için web sitemizi ziyaret edin

İstanbul: Hamalbaşı Cad. No:6 Galatasaray, İstanbul
Tel: 0212. 292 69 55 - Fax: 0212. 252 78 36
e-mail: digital.platform@dentanet.net.

Ankara: Dr. Meliha Eldem Sk. No:41 D:5 Kızılay , Ankara
Tel: 0312. 435 00 04 - Fax: 0312. 435 03 07
e-mail: ankara@dentanet.net

www.dentanet.net

Prof.Dr. P. Sema Kedici
Ankara Üniversitesi, Dişhekimliği Fakültesi
Protetik Diş Tedavisi Anabilim Dalı Öğretim Üyesi

TAM SERAMİKLER

TAM SERAMİK TÜRLERİ

Günümüzde ilerliyen teknolojinin ürünü olan yüksek dirençli dental seramikler ile üretilen restorasyonların, akıcılık özelliği gösteren, kompozit simanlar aracılığıyla diş dokusuna direkt bağlantısı tekniği, restoratif diş hekimliğinin en genel uygulama türü olarak tercih edilmektedir. İlk olarak Dr. Charles Land tarafından 1903 yılında üretilmeye başlanan ve daha sonra 1965 yılında Mc Lean ile aluminous dental seramik yapısında geliştirilen öncül metal desteksiz seramik ürünleri ve teknikleri, diş hekiminin doğal diş ile kıyaslanabilir düzeyde dirençli, estetik restorasyonları gerçekleştirme alanında yetersizlik göstermiş ve bu nedenle konvansiyonel porselen jaket kronların uygulamaları yalnız anterior dişlerde sınırlanmıştır. Zamanla seramik mühendisliğinin sağladığı teknolojik ilerlemelerle metal desteksiz dental seramikler; optik özelliklerinin izin verdiği ölçüde elde edilebilen doğal görünümleri, çiğneme kuvvetlerine, aşınma ve kimyasal etkilere olan dirençleri, ayrıca sınır uyumları ve ayarlanabilir ısısal genleşme katsayıları ile kayda değer derecede geliştirilmiş olup, bu seramik türlerinin teknik ve uygulama önerileri aşağıda verilmiştir.

1.Bilgisayar Destekli Tam Seramik Kopyalama Tekniği:

Dental seramik üretiminin teknolojik buluşları, tam seramiklerin bilgisayar destekli tasarım ve üretimine (Computer Aided Design / Computer Aided Manufacture CAD / CAM) olanak yaratmış olup, bu teknik ilk kez 1971 yılında Altschuler tarafından gerçekleştirilmiştir. Diş kesimlerinin optik görüntülenmesi, görüntünün dijitalize edilmesi ve restorasyonların bilgisayar kontrolünde freze sistemi ile, seramik blokların kesilerek şekillendirilmesi yoluyla hazırlanması ile tam ve bölümlü 3/4 , 7/8 kronlar, inley, onley dolgular ve fasetler hazırlanabilmektedir. Freze sistemli dental seramik üretiminde; Cerec (Pelton & Craine, Siemens, Switzerland), Celay ve Vita Mark II (Vident Co. Mircona Technologie AG. Vita, Germany), Dicor-MGC (Dentsply International) gibi CAD-CAM sistemleri geliştirilmiştir. Freze tekniği uygulamalarında, kavite duvarları mümkün olduğu kadar dik hazırlanmalıdır. Daha sonra tam tükrük izolasyonu için lastik örtü (rubber dam) uygulanır ve diş üzerine ışığı yansıtan bir toz sürülür. El ile yönlendirilen ağız içi kamera aracılığı ile preparasyon boyut ve sınırları bilgisayara aktarılır. Bu veriler doğrultusunda, direkt teknikle, seçilen renkteki seramik bloklar uygun boyutlarda kesilerek hazırlanır. Simantasyonda üreticilerin tavsiyeleri doğrultusunda, örneğin Dicor için amonyum biflorit, Vita için hidroflorik asit ile, seramik yüzeye asit pürüzlendirmesi yapılır ve silan uygulanır .

Freze tekniğinin en önemli avantajı; restorasyonun tek randevuda gerçekleştirilebilmesine, optik ölçü alımına ve laboratuvar işleminin bulunmamasına bağlı olarak, doktor ve hastanın zaman kazanmasıdır (diş kesimi, restorasyonun üretimi, simantasyonu ve cilalanması yaklaşık 1 saat zaman almaktadır). İlave olarak; homojen gözeneksiz katı bir seramik blokdan hazırlandığı için seramik inley dolgularda daha az kırık oluşması, aşınmaya karşı direncinin mineye yakın olması, kompozit rezin ile dişe bağlantısının kuvvetli olması nedeniyle bağlantı sonrası dişin direncini artırması, cilalanabilirlik özelliğinin üstünlüğü ve sınır aralığının 50µm'den az oluşu diğer teknik avantajlarıdır. Dezavantajları; günlük dental bakım sırasında bile, aşındırıcı diş macunları veya profilaktik florid jeller tarafından kaldırılabilen dış boyamayı gerektirmesi ayrıca oklüzal anatominin içbükey ikincil morfolojisinin oluşturulmasına olanak vermemesidir. Freze tekniğinin gelişme potansiyelinin bulunduğu ve seramik restorasyonların üretimi için gelecek vadettiği bildirilmiştir.

2.)Döküm Tam Seramik Tekniği:

Dental seramik üretiminin önemli diğer bir gelişmesi; 1973 yılında Grossman DG tarafından , florin içeren tetra-silisik mika kristallerinin cam bir faz içinde kontrollü kristalizasyonu tekniğini esas alan dökülebilir cam seramiklerin üretimidir. Mum uzaklaştırma tekniği ile dökülebilen bu seramik türünün; anterior ve posterior tek kron, inley, onley, faset, kontur ve oklüzal yüzey restorasyonlarında uygulama alanı vardır. Dicor (Dentsply International) vb. dökülebilir cam seramikler ; uygulama kolaylığı, fırınlama büzüşmesinin az oluşu,

yeterli ışık geçirgenliği ve opasite, cilalanabilirlik, gerilim direnci, aşınma direnci, ısısal şok direnci ve kimyasal maddelere karşı dayanıklılık özellikleri açısından üstünlük gösterirler. Bu tekniğin en büyük dezavantajı da, yüzey boyama tekniğinin kullanılmasıdır. Bu dezavantajın üstesinden gelmek amacı ile, döküm cam seramik iç başlık üzerine, farklı firmaların estetik materyallerini kaplama yoluna gidilse de, teknik olarak iki farklı seramiğin birarada uygulanması üreticiler tarafından tavsiye edilmez. Cam seramik kronların gerilim direnci feldspatik porselenlere göre iki misli fazla olsa da, küçük ve büyük azı bölgelerinde başarısızlık oranları çok yüksek bulunmuştur.

3.) Cam İnfiltre Tam Seramik Tekniği:

Cam seramiklerin uzun bir dönem kullanımının ardından, Sadoun M, 1989 yılında, sıvı faz içinde dağılmış alumina partikülleri anlamında tanımladığı "Slip cast" dirençli alumina seramiklerini keşfetmiştir. In- Ceram (Vita, Germany) adı altında tanıtılan bu seramik türünde; çok yüksek dirençli, yoğun bir seramik kompozisyonu oluşturmak üzere, az sinterlenmiş alumina tozu içine düşük vizkoziteli sodyum lanthanum aluminosilikat camı infiltre edilmektedir. Böylece cam diffüzyonu yolu ile iç yapının alumina partikülleri aralarındaki gözenekler doldurulmuş olmakta ve istenen düzeyde şeffaflık sağlanmaktadır. Bu seramik türünde alumina konsantrasyonu %72 oranında olup, %50 oranındaki aluminus porselenlere göre direnç artışı sağlamaktadır. In- Ceram 630 MPa değerinde yüksek direnç gösterebildiğinden, üretici tarafından üç üyeli tam ve bölümlü köprülerde veya alt anterior bölgede en fazla dört üyeli tam köprülerde kullanımı önerilmektedir. In-ceram sınır uyumu araştırmaları; kronlarda 24µm – sabit bölümlü protezlerde 58µm aralık boyutu sonuçlarını vermiştir. In-ceram teknolojisi, seramik direncini feda etmeksizin ileri düzeyde estetik restorasyonlar yaratmaya olanak sağladığından, dental seramik tarihinde önemli bir yeri hak ettiği öne sürülmektedir.

Anabilim dalımızda tamamladığımız bir doktora çalışmasında da, üreticinin güven sınırının ötesinde olan, kanin ile II. küçükazı arası yapılan in–ceram köprü örneklerinde kırılma dayanıklılığı açısından yüksek değerler elde edilmiş (ortalama 474N), ayrıca ayni çalışmada in–ceram köprü örneklerinde sınır uyumluluğu klinik olarak kabul edilir düzeyde (ortalama 35µm) bulunmuştur. Bir olgumuzda; seramiklerin genel özelliği olan biyouyum özelliği, in–ceram restorasyonların sınırlarında da kanıtlanmıştır. Olguda Ni, Cr ve Co minerallerine karşı oluşan allerjik dişeti doku reaksiyonu, metal destekli seramik restorasyonların sökülmesi ve dişeti tedavisini takiben, in–ceram tam seramik kronların uygulanması ile tamamen giderilmiştir (Resim 1 ve 2).

4.)Enjeksiyon Tam Seramik Tekniği:

Günümüzün en sık uygulanan seramiklerinden, ısı ve basınç altında enjekte edilebilen "IPS Empress 2" seramikleri (Vivadent – Ivoclar, Schaan Liechtenstein), yüksek direnci, ayrıca ışık geçirgenliği ve ışık yansıtmasının doğal dişe çok yakın olması nedeniyle kesici ve küçükazı bölgelerinde; anterior üç üyeli köprülerin, kronların, seramik dolgu ve fasetlerin uygulanması gibi her tür seramik restorasyonun gerçekleştirilmesine olanak sağlamaktadır. Geleneksel "Leusit" seramiklere göre hacminin %60'ı oranında yoğun "Lityum disilikat" içermesi nedeniyle gerilmeye, kırılmaya ve kimyasal madde zararlarına karşı direnci artırılmıştır. Isısal genleşme katsayısı (Thermal Expansion Coefficient - TECo) düşürülmüştür bu nedenle diğer seramiklerle hatta, "IPS Empress 1" seramiği ile birlikte kullanılamaz. Çünki "IPS Empress 1" seramikleri (Vivadent – Ivoclar, Schaan Liechtenstein) Leucit ile dirençlendirilmiş bir iç yapıya sahiptir. Teknik olarak; preslenmiş "core" üzerine tabakalama veya preslenmiş kron üzerine dış boyama yöntemlerinden biri ile hazırlanacak olan yapı, şekillendirilmesini takiben, mum uzaklaştırma tekniği ile seramiğe dönüştürülür. Seramik iç desteğinin kalınlığı mimimum 0.8mm olmalıdır. "Ingot" adı verilen seramik bloklar, kron ve köprü yapımları için 2 ayrı boyutta ve farklı renklerde hazırlanmıştır. Simantasyonu diğer seramik sistemlerde olduğu gibidir.



Resim 1 - Metal destekli restorasyonlarına karşı allerjik doku reaksiyonu gösteren bir olgu.



Resim 2 – Olguda In-ceram tam metal desteksiz restorasyonların uygulanmasından sonra doku uyumunun sağlanması.

TAM SERAMİK UYGULAMALARINDA GENEL KURALLAR

Tam Seramik Restorasyonlar İçin Diş Hazırlığı

Tam seramik kronlarda diş kesiminde; çevresel 120 derecelik oluk "chamfer" basamak oluşturmak, aksiyelden 1.2-1.5mm, kesici kenar ve oklüzalden ise 1.5-1.7mm indirgeme yapmak ve kesimde keskin hatlardan kaçınmak gereklidir. Kron kırıklarına karşı oklüzalden 2mm. indirgeme önerilir. Derin lezyonlarda pulpaya yakın alanlar, ışınla sertleşen kalsiyum hidroksit kaide, geride kalan dentin

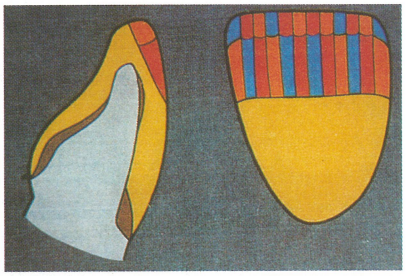

Resim 3 –Seramik renklerdirmede ardışık tabakalama tekniği ile prizmatik ışık etkisi oluşturma

dokusu ise tercihen cam iyonomer kaide ile kaplanmalıdır.

Tabakalama Tekniği ile Seramik Renklendirmede Prizmatik Işık Etkisi Elde Etme

Dental seramiklerde fırça ile tabakalama tekniği kullanılarak, estetik alan şekillendirmesi yapılıyorsa; alt yapı üzerine farklı seramik karışımları (mine, mine şeffaf karışımı ve şeffaf) ardışık olarak sıra ile, önce kesici kenara 1mm boyutunda, sonra bu karışımın sırası kaydırılarak dikey olarak labial yüze uygulanır. Bu şekilde doğal mine dokusunda olduğu gibi prizmatik seramik uygulaması yapılarak, maksimum ışık interaksiyonu ile ışık dağıtma etkisi elde edilir (Resim 3). Ancak estetik amaçla "core" kalınlığı düşürülmemelidir. Sonlu eleman metodu (finite element metod - FEM) deneyleri "core" kalınlığı ile direncin doğru orantılı olduğunu göstermiştir. Mekanik testler de 1mm.'nin cok altında olan "core" yapılarının, özellikle molar kronlarda radikal kırıklara neden olacağını ortaya koymuştur.

Tam Seramiklerde Aşındırma ve Cila Uygulaması

Dental seramik restorasyonların uygun kurallar dahilinde yürütülen sistematik cilalama işlemlerinin, "glaze" uygulanmış yüzeylerden çok daha düzgün yüzeyler oluşturduğu, mikroskobik olarak tarama elektron mikroskobu (Scanning Electron Microscope - SEM) ve makroskobik gözle yapılan incelemelerde kanıtlanmıştır. Cilalama işlemlerinde; bilinen pomzasu, kalsiyum karbonat ile yürütülen rutin cilalama sisteminin rafine cila pastalarının kullanımından da daha iyi yüzeyler oluşturduğu rapor edilmiştir. Ayrıca, yüksek derecede cilalanmış seramiklerin; seramik üzerindeki yüzey moleküllerinin düzenle tek yönde sıkıştırılarak akması(surface flow) sonucu ve /veya yüzeyde artık baskı gerilimlerinin oluşumunun önlemesi olasılığı ile, "glaze" uygulanan seramiklere göre yüzey dirençlerinin daha da artırılabildiği, bunun yanısıra estetik yüzey dokusu ve parlaklığın daha iyi oluşturulabildiği saptanmıştır. Açıklanan bu avantajlarından dolayı, gerektiğinde seramikleri aşındırmak ve sonra cilalamak artık bir tabu olmaktan çıkan, doğru bir uygulamadır.

Tam Seramiklerde Simantasyon

Simantasyonda üretici firma tavsiyeleri doğrultusunda restorasyon dış yüzeyinin mum ile sarılarak korunmasını takiben asitle prüzlendirilmiş olan seramik yapıya, kompozit rezin ile arasında bağlantı sağlayan silan (coupling agent) uygulanır, sonra diş yüzeyi %37'lik fosforik asit ile 15 saniye pürüzlendirilip, yıkanır, kurutulur ve ardından bağlantı materyali uygulanır. Simantasyonda; ışın ve kimyasal yolla (dual-cure) sertleşme özelliği olan mikro dolduruculu kompozit rezin kullanılır. Simantasyon sonrası temiz yüzeyler elde edebilmek için, simantasyon öncesi restorasyon dış yüzeyinin vazelinlenmesi ve sabit bölümlü protezlerin simantasyonunda bağlantı alanlarından dental floss geçirilerek bağlanması, kliniğimizde tercih ettiğimiz bir simantasyon tekniğidir.
Sonuç olarak, günümüzün tam seramikleri artık diş hekiminin doğal diş ile kıyaslanabilir düzeyde dirençli ve estetik restorasyonları gerçekleştirmesine olanak verecek düzeye ulaşmak üzeredir. Ancak özellikle metal desteksiz seramik köprü protezleri için uzun süreli klinik başarı sonuçlarının alınması gereklidir.

KAYNAKLAR

1. Isenberg BP, Garber DA. Directly Milled Ceramic Inlays and Onlays – CAD / CAM Systems.In: Garber DA, Goldstein RE. Porcelain & Composite Inlays & Onlays Esthetic Posterior Restorations. Chicago: Quintessence Pub. Co.Inc.1994:143 – 151.
2. Gladwin M, Bagby M. Clinic Aspects of Dental Materials. Philadelphia: Lippincott Williams & Wilkins Co. 2000: 124 – 125.
3. Anusavice KJ. Recent Develeopments in Restorative Dental Ceramics. JADA 1993; 124: 72 - 84.
4. McLean JW, Odont D. Evolution of Dental Ceramics in the Twentieth Century. J Prosthet Dent 2001; 85: 61-6.
5. Trushkowsky RD. Replacement of Congenitally Missing Lateral Incisors with Ceramic Resin- Bonded Fixed Partial Dentures. J Prosthet Dent 1995; 73:12-6.
6. Memikoğlu MM. Tam Seramik Posterior Sabit Parsiyel Restorasyonların In-Vitro ve In- Vivo Uygulanabilirliği ve Sınırlamaları Yönünden İncelenmesi. Doktora Tezi Ankara Üniv. Sağlık Bilimleri Enstitüsü. 1997: 57-65.
7. Kedici PS, Memikoğlu MM, Kansu G, Işımer A,and Günhan Ö. Case Report: Ionisation Tendency of a Base Metal Alloy in the Oral Environment. Eur.J. Prosthodont.Rest.Dent. 1995; 5: 231-234.
8. Zawta C. Fixed Partial Dentures with an All- Ceramic System: A Case Report. Quintessence Int. 2001; 32: 351-359.
9. Kelly JR, Nishimura I, Campbell SD. Ceramics in Dentistry: Historical Roots and Current Perspectives. J Prosthet Dent 1996; 75: 18 - 32.
10. Futterknecht N, Jinoian V. A Renaissance of Ceramic Prosthetics. Quintessence of Dental Technology. Chicago : Quintessence Pub. Co. 1991: 1-12.
11. Lawn BR, Deng Y, Thompson VP. Use of Contact Testing in the Charecterization and Design of All-Ceramic Crown Like Layer Structures. A Review. J Prosthet Dent. 2001; 86: 495-510.
12. Lang LA, WangRF, Kang B, White SN. Validation of Finite Element Analysis in Dental Ceramics Research. J Prosthet Dent 2001; 86: 650-4.
13. Sorensen JA, Torres TJ. Improved Color Matching of metal-Ceramic Restorations. Part III: Innovations in Porcelain Application. J Prosthet Dent 1988; 59 :1-6.
14. Riagrodski AJ, Chiche GJ. The Safety and Efficacy of Anterior Ceramic Fixed Partial Dentures: A Review of the Literature. J Prosthet Dent 2001; 86: 520-5.



Prime&Bond® NT

Tüm restoratif endikasyonlarında

tek tabaka tekniği içeren bonding









Ürünlerle ilgili detaylı bilgi için:

DENTSPLY Türkiye Tel: 0216 445 76 48 (Pbx) Fax: 0216 445 76 96

19 Mayıs Mah. Sümer Sok. Zitaş Blokları C1 Blok Kat 4/11 81090 Kozyatağı İstanbul

First in Dentistry

DENTSPLY

Doç.Dr. Yasemin Keskin
Ankara Üniversitesi Dişhekimliği Fakültesi
Protetik Diş Tedavisi Anabilim Dalı

AKRİLİK RESTORATİF REZİNLER

Giriş

Sentetik polimerler diş hekimliğinin bir çok alanında önemli rol oynamaktadırlar. Bu materyallerin kolaylıkla ayırt edilebilen farklı özellikleri diğer tip materyallerle mümkün olmayan klinik uygulamalara geniş bir alanda izin vermektedir. Sentetik polimer yapıların diş hekimliğinde kullanılabilmesi için kimyasal ve fiziksel stabilite açısından yüksek özellikler göstermesi, kolaylıkla işlenebilmesi, dayanıklı ve sert olup, kırılgan olmaması gerekir. Diş hekimliğinde kullanılan sentetik polimerler başta akrilik rezinler olmak üzere vinil rezinler, epoksi rezinler, polikarbonat, poliüretan ve siyano akrilatlardır.

1930'lu yılların başlarında geliştirilen akrilik rezinler, diş hekimliğinde ilk kez 1940'larda kullanılmaya başlanmış ve hızla daha önce protez yapımında kullanılan vulkanit, nitroselüloz, fenol formaldehit ve vinil plastik gibi maddelerin yerini almıştır. Akrilik rezinler şeffaf, renksiz, sert, kırılgan ve camsı polimerlerdir. Teknik olarak termoplastik materyaller olarak sınıflandırılırlar. Günlük yaşamda yaygın olarak kullanılan bir çok ürün enjeksiyonla kalıplanmış akrilik materyallerinden yapılır. Buna karşın diş hekimliğinde kullanılan akrilik rezinler termoset materyallere benzer bir şekilde işlemlendirilirler.

Akrilik rezinler primer olarak protez kaidelerinin yapımı olmak üzere, diş hekimliğinin çeşitli alanlarında kullanılırlar. Bunlardan en önemlileri suni dişler, restoratif uygulamalar, tamir ve astarlama işlemleri, splintler, ortodontik uygulamalar, kron ve köprü restorasyonlarında fasetler, ölçü kaşıkları, obtüratörlerdir. İlginç bir yaklaşım olarak, dental biomateryal araştırmacıları akrilik rezinlerin suni eklem materyali olarak kullanılabileceğini ileri sürmüşlerdir. 1960'larda akrilik rezin ilk defa kemik yapıştırıcısı olarak sunulmuş ve kalça protezlerinde kullanılmıştır. Bugün, akrilik rezinler hala kalça protezlerinin ve diğer ortopedik apareylerin kemiğe uygulanmasında yaygın olarak kullanılmaktadır. Ayrıca kontakt lenslerde de polimetil metakrilat esaslı akrilik rezinler kullanılmaktadır.

Akrilik rezinler etilenin türevleri olup yapısal formülünde vinil grubu içerirler. Dental amaçlarla kullanılan iki akrilik rezin serisi mevcuttur. Bunlardan biri akrilik asit [CH_2=CHCOOH], diğeri ise metakrilik asit [CH_2= C (CH_3) COOH] 'den üretilmiştir. Bu polimerlerin her ikisi de katılma polimerizasyonu ile polimerleşir.

Protez Kaide Rezinleri

Tam ve bölümlü protezlerde kaide plağı % 95 oranında polimetil metakrilat esaslı akrilik rezinlerden yapılmaktadır. Protez kaide rezinleri, polimerizasyon yöntemleri ve aktivasyon şekillerine göre şu şekilde sınıflandırılabilirler:

I- Isı ile polimerize olan akrilik rezinler
1. Konvansiyonel basınçla kalıplama tekniği ile polimerize olan rezinler
2. Enjeksiyon kalıplama tekniği ile polimerize olan akrilik rezinler

II- Kendi kendine polimerize olan akrilik rezinler (Otopolimerizan rezinler)
1. Konvansiyonel otopolimerizan rezinler
2. Dökülebilir akrilik rezinler

III- Mikrodalga enerjisiyle polimerize olan rezinler

IV- Işıkla polimerize olan rezinler

Sabit Protez Rezinleri

Sabit protezlerde veneer restorasyonların ön yüzeyleri estetik amaçla porselen ya da rezin ile kaplanır. Bu amaçla akrilik rezin ve kopolimerleri, vinil akrilik veya mikro dolduruculu rezin sistemlerinden yararlanılır. Akrilik rezinler, uzun yıllardır kron ve köprü protezlerinde veneer materyali ve geçici kron malzemesi olarak kullanılmaktadırlar. Bununla birlikte kötü aşınma direnci, renk sabitliğinin ve dişeti cevabının iyi olmaması gibi sorunlara bir türlü çözüm getirilememiştir. Ayrıca yüksek ısısal genleşme katsayısı, yüksek elastik deformasyon

ve polimerizasyon esnasında oluşan hacimsel büzülme, metal alt yapı ile akrilik rezin faset arasına sıvıların sızması sonucunda renklenme ve dolayısıyla uzun vadede estetiğin bozulmasına neden olmaktadır. Buna karşın porselen, aşınma ve renklenme gibi problemlerin üstesinden gelecek üst düzeyde estetik bir materyal olarak kendini kanıtlamıştır. Son yıllarda porselene alternatif olarak mikrodolduruculu rezin veneer materyalleri ortaya çıkmıştır. Veneer materyali olarak kullanılan rezinler porselen kadar popüler olmamalarına rağmen ekonomik, laboratuvar işlemleri hızlı ve basit, ağızda tamiri mümkün, doğal dişlerle renk uyumları iyi olan materyaller olmalarından dolayı pratikte hala kullanılmaktadırlar. Son yıllarda geleneksel akrilik rezinlerin veneer faset materyali olarak kullanımına karşı çıkılmasının nedenlerinden biri polimerizasyon büzülmesinin veya özellikle farklı sıcaklıklarda hacimsel genleşmenin neden olduğu rezin ile metal yüzey arasındaki marjinal açıklığın fazla olmasıdır. Aralık 10 mikrometre ve daha fazla olursa mekanik tutuculuk olmaz ve rezinin metal yüzeyinden ayrılmasına neden olur. Metalden ayrılma olmazsa, bu durumda marginal aralıktan sızan artıklar restorasyonun renginin değişmesine neden olur ve bu da estetiği olumsuz yönde etkiler. Bu nedenle metal ve resin arasında daha güçlü bir bağlantı sağlamak amacıyla pratikte kimyasal veya elektrokimyasal olarak "asit etching" yöntemi önerilmiştir. Daha sonra ise metal alaşım ve rezin yüzeyleri arasında moleküler bağlantı sistemi olarak bilinen " silicoater tekniği " geliştirilmiştir. Bu sistem kullanıldığında rezin ve metal yüzeyi arasında kimyasal bir bağlantı kurulur ve mekanik tutuculuğa gerek kalmaz.
Sabit protezlerde estetik materyal olarak geleneksel akrilik rezinlerin yanısıra son yıllarda akrilik dolduruculu kompozit polimer sistemlerde kullanılmaya başlanmıştır.

Targis-Vectris kron sistemi : Ivoclar firması tarafından geliştirilen bu sistem, fiberle güçlendirilmiş kompozit materyal **Vectris** ve ceromer (ceramic optimised polimer) olarak adlandırılan yüksek dolduruculu kaplama materyali **Targis** 'den oluşmuştur. Bu sistem iyi bir estetiğin elde edilmesiyle beraber yüksek mekanik dayanıklılık ve düşük ağırlığı ile metal desteksiz protetik restorasyonlara alternatif olarak üretilmiştir.
Bu sistem anterior ve posterior bölgelerde Vectris ile metal desteksiz kron ve köprüler, inley, onley ve laminate veneerlerin yanısıra metal alt yapı üzerinde kron ve köprülerde de kullanılmaktadır.
Vectrisin esasını oluşturan fiber ile güçlendirme teknolojisi, uçak ve gemi yapımı gibi dayanıklılık ve düşük ağırlık gerektiren durumlarda kullanılmaktadır. Fiberle güçlendirilmiş Vectris, kron ve köprüler için metalsiz ve translusent alt yapıyı oluşturur. Materyalin matriksi ve fiberler farklı fiziksel özelliklere sahiptir. Fiberler yüksek gerilme dayanıklılığı ve düşük makaslama direnci, matriks ise yüksek kırılma dayanıklılığı gösterirler ve sonuçta optimum bir kompozit elde edilir.
Kaplama materyali olan Targis ise komşu ve antagonist dişlerle temastadır. Kaplama materyalinin özellikleri , diş ve dişeti ile uyumun yanı sıra, materyalin yüzey kalitesi ve restorasyonların estetik gereksinimlerini yerine getirmelidir. Targis % 75-85 oranında yüksek inorganik dolduruculu bir materyaldir. Bu yapı, ince porselen partikülleri ile sağlandığından, seramiklere benzer estetik özellikler ortaya çıkar. Partiküllerin arasındaki boşlukları, rezin materyallerinin özelliklerini ortaya koyan organik matriks doldurur.

Art-Glass kron sistemi : Yeni, uygulaması ve yapımı kolay, geliştirilmiş cam **(polyglass)** esaslı bir restorasyon malzemesidir. Artglass , polimercam içerikli bir kron-köprü materyali olup, cam ve cam benzeri **(vitroid)** üç komponentten oluşmaktadır. Bu materyal, baryum aluminyum silikat cam partikülleri (Ba-Al-Si Glass), reolojik aktif silika jel ve organik cam içermektedir. Bu organik cam yapı yoğun ağ örgüsü ve amorf yapı oluşturan, çok fonksiyonlu ve yüksek molekül ağırlığına sahip metakrilat esterlerini içermektedir.
Artglass'ın yapımında, materyal ile metal arasındaki bağlantı için **Kevlok** bonding sistemi kullanılmaktadır. Kevlok uygulamasından sonra metal üzerinde elle hissedilebilen yumuşak bir tabaka oluşmakta ve bu tabakanın üzerine opak ve Artglass uygulanmaktadır. Metal ile Artglass'ın bağlanması, Kevlok primer ve Kevlok bond aracılığıyla hem kimyasal hem de mikro düzeyde mekanik olarak oluşmaktadır. Uygulama, sisteme ait özel aktive edici bir cihazla gerçekleştirilir. Kevlok bonding sistemine alternatif olarak, Artglass metal bağlantısında Siloc pre/bond'da kullanılmaktadır. Siloc- pre, conditioner olarak görev yaparken, Siloc-bond metal ve Artglass arasında bonding ajan olarak kullanılır.
Kevlok-Artglass yapının metal-seramik yapıdan %30 daha rezilient olması, implant protezlere yükün iletimini azaltabilecek bir avantaj olarak gösterilmektedir. Bu materyal geleneksel kompozit rezin yada akrilik rezin materyalleri ile karşılaştırıldığında daha yüksek kırılma dayanıklılığı göstermektedir. Artglass doğal mineye benzer abrazyon özelliğine sahiptir. Geleneksel veneer seramiklerle deneyi yapılan bir çok vakada, Artglass'ın dişe daha az zarar verdiği bildirilmiştir.
Artglass'ın kullanım alanları; metal destekli kron ve köprü restorasyonları, teleskop kronlar, hassas tutuculu protezler ve implant destekli protezler, metal desteksiz restorasyonlar, jaket kronlar, laminate kronlar, inley ve onley'lerdir.
Akrilik rezinler geçici kron materyali olarak da kullanılmaktadır. Direkt yöntemde, klinikte hasta başında geçici kron yapımı için otopolimerizan konvansiyonel akrilikler ya da ışıkla polimerize edilen rezinler kullanılabildiği gibi indirekt yöntemde laboratuvarda sıcak ya da soğuk akrilik re-

zinler kullanılmaktadır.

Suni Dişler

Suni dişler akrilik veya vinil akrilik rezinlerden yapılır. Ayrıca toz- likit tarzında hazırlanıp uygulanan akrilikler de vardır. Rezin dişlerin bileşimi esas olarak çapraz bağlama ajanı ile kopolimerleştirilmiş polimetil-metakrilattır. Bileşime, estetiği sağlamak amacıyla doğal diş rengini taklit etmek için çeşitli boya maddeleri katılır. Aşınmaya karşı dayanıklılığı artırmak için ise mikro dolduruculu **üretandimetakrilat** kompozit rezin dişler de geliştirilmiştir. Akrilik rezin diş ile ısı ile polimerize olan kaide akriliği kimyasal olarak birbirine bağlanmaktadır. Çapraz bağlantılı molekül sistemi suni dişlerin direncini artırdığı gibi, daha düşük bir elastisite katsayısı göstermektedir. Bunlar mine veya porselen dişlerle okluzyona geldiğinde daha düşük bir aşınma direnci ortaya koymaktadırlar.

KAYNAKLAR

• Christensen GJ. Provisional restorations for fixed prosthodontics. JADA. 1996; 127 : 249-252.
• Çıkmaz S. Sabit protezlerde kullanılan farklı restoratif materyaller tarafından karşılanan kuvvetlerin kemik yapıya olan iletiminin invitro olarak incelenmesi. Doktora tezi. Ankara Üniversitesi Sağlık Bilimleri Enstitüsü. Ankara, 2001.
• Dubois R J, Kyriakakis P, Weiner S, Vaidyanathan T K. Effects of occlusal loading and thermocycling on the marginal gaps of light- polymerized and autopolymerized resin provisional crowns. J Prosthet Dent.1999 ; 82 : 161-166.
• Freilich M A, Meiers J C, Duncan J P, Goldberg A J. Fiber-reinforced composites in clinical dentistry. Chicago: Quint Pub Co. Inc. 2000: Chapt 1.
• Gladwin M, Bagby M. Clinical aspects of dental materials. Philadelphia: Lippincott Williams & Wilkins. 2000: Chapt 5,11.
• Hirano S, May K B, Wagner W C, Hacker C H. In vitro wear of resin denture teeth. J Prosthet Dent. 1998; 79 (2): 152-165.
• Jones R M, Goodacre C J, Moore B K, Dykema R W. A comparison of the physical properties of four prosthetic veneering materials. J Prosthet Dent. 1989 ; 61 : 38-44.
• Keskin Y. Farklı yöntemlerle polimerizasyonu sağlanan akriliklerin bazı fiziksel özelliklerinin karşılaştırmalı olarak değerlendirilmesi. Doktora tezi, Ankara Üniversitesi Sağlık Bilimleri Enstitüsü, Ankara, 1993.
• Leinfelder K F, Lemons J E. Clinical restorative materials and techniques. Philadelphia , LEA & FEBIGER. 1988: Chapt 15.
• Mc Cabe J F. Applied dental materials. 7th ed, London, Blackwell Sci Pub. 1990: Chapt 12.
• O'Brien W J. Dental materials and their selection. 2nd ed. Chicago, Quint Pub Co. Inc. 1997.
• Ogle R E, Davis E L. Clinical wear study of three commercially available artificial tooth materials: Thirty-six month results. J Prosthet Dent. 1998; 79 : 145-151.
• Solow R A. Composite veneered acrylic resin provisional restorations for complete veneer crowns. J Prosthet Dent . 1999; 82 : 515-517.
• Vojvodic D, Predanic-Gasparac H, Brkıc H, Celebic A. The bond strength of polymers and metal surfaces using the "silicoater" technique. J Oral Rehabil . 1995; 22: 493-499.
• Zaimoğlu A, Can G, Ersoy E, Aksu L. Diş hekimliğinde maddeler bilgisi. Ankara, A Ü Diş Hek Fak Yayınları. 1993 : Bölüm 11, 12.

Yeni: Admira Seal
Işıkla sertleşen Ormocer
esaslı fisür örtücü

Sistematik olarak restore edin
Dünyanın Ormocer® esaslı ilk restorasyon sistemi olan Admira ve Admira Bond'u tercih edin

En son geliştirilen materyal sınıfı olan Ormocer'ler, tüm Admira restorasyon materyali ve adezivlerinin temelidir. Ormocerler büyük oranda geleneksel resinlerin yerini almıştır. Mükemmel doku uyumu, belirgin biçimde azalmış büzülme oranı ve kullanım rahatlığına sahiptir. Yapışmaz, kolay şekil verilebilir, ve tüm kavite sınıflarına uygulanabilir. Bu sistem kanıtlanmış ve bilinen minimal invaziv preparasyon ve adeziv restorasyon tekniği ile kullanılır. Dişe benzer özelliği ve diğerlerinden üstün kenar uyumu ile Admira sistemi; amalgam, kompositler ve kompomerlerin gerçek alternatifidir.

Ormocer sistemi; **Admira**, **Admira Flow**, **Admira Bond** ve – **yeni** – **Admira Seal**; ışıkla sertleşen Ormocer esaslı fisür örtücüden oluşur.

Ormocer Almanya'da Fraunhofer Enstitüsü'nün tescilli markasıdır

Admira ve Admira Caps,
artık 16 renk seçeneğine sahip!



Admira şırınga
ve kapsüller
halinde temin
edilebilmektedir

Tanıtım Yetkiisi:
Türkiye: Bekir Görgün Tel: 0.532 362 52 77
Faks: 0.266 718 80 43
Ankara: Yüksel Bozkurt Tel: 0.532 770 72 93
İstanbul: Çiğdem Görgün Tel: 0.532 366 23 97

www.voco.com

P.O. Box 767 · 27457 Cuxhaven/Germany · Tel.: +49 (47 21) 719-0 · Fax: +49 (47 21) 719-140

VOCO

Araştırmada yaratıcılık

Restoratif Materyaller ve Klinik Uygulamaları

Prof.Dr. A. Ersan Ersoy
Ankara Üniversitesi Dişhekimliği Fakültesi
Protetik Diş Tedavisi Anabim Dalı

PROTETİK RESTORATİF ALAŞIMLAR

Günümüzde, "metalsiz diş hekimliği" eğilimiyle birlikte bir çok klinik uygulamada sağladıkları mükemmel estetik ve diğer avantajlara karşın "tam seramik restorasyonlar", metal destekli restorasyonların kullanımını ortadan kaldıramamıştır. Bugün estetik sabit protezlerin en önemli kısmını metal destekli seramik restorasyonlar oluşturmaktadır. Ülkemizde halen, akrilik rezin ve alaşım kombinasyonlu veneer restorasyonlar da yoğun şekilde uygulanmaktadır. Bununla birlikte, iskelet bölümlü protezlerin kaide ve tutucularını meydana getiren alaşımlar, implant alaşımları, dental amalgam, ortodontik ve endodontik uygulamalarda kullanılan alaşımlar ve bu alaşımların sayı ve tiplerindeki artış, restoratif materyal olarak uygulanmalarının sıklığını ortaya koymaktadır.

Metaller, saf halde tek bir elementten ibarettir. Saf metaller, yumuşak olup kolayca korozyona uğrayabilirler. Böyle metaller arasında; iyi bir elektrik iletkeni olan bakır, galvaniz kaplama özellikli çinko ve ev eşyaları yapımında kullanılan alüminyum vardır. Çoğu durumda, özelliklerini düzeltmek için metale başka elementler ilave edilir. İki veya daha fazla metalik elementi karıştırmak için en çok kullanılan yöntem metalleri ergime sıcaklıklarının üzerinde ergitmektir. İşte bu iki veya daha fazla metalin karışmasından oluşan katı karışımlara alaşım adı verilir.

Diş hekimliğinde saf metal kullanımı sınırlıdır. 1900'lü yılların başlarında, saf altın dökümler kullanılmakta iken, daha sonraları protetik uygulamalarda uygun fiziksel, biyolojik ve korozyon özellikli altın alaşımları oluşturulmaya çalışılmıştır. Tarihsel açıdan 1920'de tanımlanan ilk alaşımlar, Amerikan Diş Hekimleri Birliği (ADA) tarafından 1966 yılında yapılan ve günümüzde de kullanılmakta olan altın alaşım sınıflamasına temel oluşturmuştur. Altın alaşımları, halen bu sınıflama içinde değerlendirilirler. (Tablo 1.)

Dünyada 1930'larda görülen ekonomik bunalım sırasında, hareketli bölümlü protezlerde, altın alaşımlarının yerine krom-kobalt alaşımları kullanılmaya başlanmıştır. Bu tür protezlerde, daha büyük boyutlar ve düşük hassasiyet gereksinimi nedeniyle bu alaşımlar, altın alaşımlarının yerini almıştır. Sabit bölümlü protezlerde de, alaşım masrafını düşürmek için daha az altın , daha çok palladyum ve gümüş içeren beyaz alaşımlar tanıtılmıştır.

	İçerik (% ağırlık)					
Alaşım tipi	Altın	Bakır	Gümüş	Palladyum	Platin	Çinko
I	87.0	4.0	9.0	-	-	-
II	76.0	8.0	13.0	2.5	-	0.5
III	70.0	10.0	15.0	3.0	1.0	1.0
IV	66.0	15.0	12.0	3.0	2.0	2.0

Tablo 1. ADA Altın Alaşım Sınıflandırması (ADANo 5 / ISO No: 1562)

Seramik sistemlerin gelişmesiyle birlikte, alaşımlar bu sistemle beraber incelenerek, seramikle uygun bağlantı yapacak, seramiğe alt yapı oluşturacak şekilde özellikle çekme ve makaslama kuvvetlerine karşı dirençli alaşımların ortaya konulması süreci başlamıştır. Yüksek altın içeren alaşımlar, gerilimlerle karşı karşıya kalan restorasyonlarda kullanılamayacak kadar yumuşaktırlar. İşte hem alaşımlara yeterince direnç kazandırmak hem de metal-seramik bağ kuvvetinin arttırılmasını sağlamak amacıyla alaşımın yapısına düşük oranlarda temel metaller eklenmiştir. Bunun yanında, aynı amaçla temel metal alaşımları da geliştirilmiştir. Alaşımların bu süreç içinde iyi tanınması ve doğru kullanılabilmesi için sınıflamalar yapılmıştır. Protetik alaşımlar genel anlamda kullanım alanlarına göre üç grupta incelenmişlerdir:

- Döküm restorasyon alaşımları (Tablo 1)
- Metal-seramik sistemlerde kullanılan alaşımlar (Tablo 2)
- Hareketli bölümlü protez alaşımları (Tablo 3)

Döküm restorasyon alaşımları, tablo 1 de belirtilen ADA sınıflamasında I, II ve III. tip alaşımlardır. Bunlar, metal seramik sistemler dışında, kron içi ve kron dışı restorasyonlarda sıklıkla kullanılırlar. Alaşımın tipi, I' den IV'e doğru gittikçe sertlik oranı artar ve düşük gerilimli, oklüzal kontaktı olmayan küçük inleylerde kullanımlarından, çok yüksek gerilimli uzun gövdeli sabit bölümlü protezlerde kullanıma kadar değişik alanlarda uygulanırlar. Bu sınıflama içindeki IV. tip, hareketli bölümlü protezlerde kaide materyali olarak da dökümlenebilir.

Metal-seramik sistem alaşımları (Tablo 2), seramik alt yapısı olarak kullanılmaları için fırınlama ısısına (870°-1370° C) uygun ergime aralı-

	İçerik (% ağırlık)						
Alaşım	Altın	Gümüş	Palladyum	Nikel	Kobalt	Krom	Karbon
1	85	1	6	-	-	-	-
2	50	-	40	-	-	-	-
3	52	-	28	-	-	-	-
4	-	30	65	-	-	-	-
5	-	-	-	68	-	15	0.1
6	-	-	-	-	65	18	0.1

Tablo 2. Metal-seramik sistem alaşımları (ANSI/ADA Spesifikasyon No:38)

ğında olmaları ile klasik döküm alaşımlarından ayrılırlar. Tablo 2 de belirtilen tüm alaşımların üst ergime sınırları 950 °C den düşüktür. Bununla beraber, klasik döküm alaşımları sıklıkla alt yapının çökme direncini azaltan bakır ve seramik fırınlaması sırasında seramiğe yeşil renk veren gümüş içermeleri nedeniyle bu sistemde kullanılmaya uygun değildirler. Metal-seramik sistemler için uygun alaşımların geliştirilmesi, ergime ısısının en az 1150 °C ye çıkartılması için alaşım yapısına yüksek oranda palladyum eklenmesi, deformasyona direncin arttırılması için bakır oranının azaltılması ve yeşillenme probleminin çözümlenmesi amacıyla gümüşün yapıdan çıkartılması gibi yollarla olmuştur. Nikel ve kobalt alaşımları da günümüzdeki kadar olmasa da, metal seramik sistemlerde alt yapı olarak kullanılmıştır. Temel metal alaşımları adı verilen bu alaşımların, hareketli bölümlü protezlerde kullanılan temel metal alaşımlarından farkı,yapısında karbon oranının çok düşük olmasıdır.

Hareketli bölümlü protez alaşımları, ADA tip IV altın ve nikel veya kobalt alaşımlarını içerirler. Tablo 3'de verilen A, C ve D alaşımları hareketli bölümlü protezlerde kullanılan alaşımlardır. Tip IV altın alaşımının yapısında, sertliği sağlamak amacıyla yeterli palladyum ve bakır bulunur. Nikel ve kobalt bazlı hareketli bölümlü protez alaşımları, metal-seramik sistemlerde kullanılanlardan farklı olarak, sertlik ve direnç sağlamak amacıyla % 0.1-0.5 karbon içerirler. Temel metal alaşımları, tip IV altın alaşımlarından daha sert ve dirençlidirler. Diğer önemli farkları da, daha yüksek elastik modül ve düşük yoğunluklarıdır. Bu özellikler, alaşımların kaide materyali olarak kullanılmalarında ince, hafif, daha sert ve az masraflı yapılar oluşturulmasını sağlar. Günümüzde, hareketli bölümlü protezlerin çok önemli kısmında kaide materyali olarak temel metal alaşımları kullanılmaktadır.

Diğer taraftan, 1970 li yıllara kadar, protetik uygulamalarda büyük oranda altın alaşımlarının kullanılmış olması nedeniyle, ekonomik anlamda yapılan kolay bir gruplandırma ile altın alaşımları **"kıymetli alaşımlar"**, temel metal alaşımları da **"kıymetsiz alaşımlar"** olarak isimlendirilmiştir. Daha sonra, altın fiyatlarının artışı ile ekonomik olarak uygun hale getirilmesi için palladyumun altın alaşımlarına eklenmesi ile **"yarı kıymetli alaşımlar"** adıyla üçüncü bir grup terminolojiye girmiştir. Bu isimlendirme günümüzde de yaygın olarak kullanılmasına karşın, alaşımların ağız içi kullanımları için gerekli fiziksel ve biyolojik uyumluluk özelliklerini tam olarak yansıtmaz. Kıymetli metaller içindeki gümüşün korozyon özelliği buna örnek olarak verilebilir.

Klasik döküm alaşımları, metal-seramik sistem alaşımları ve hareketli bölümlü protez alaşımlarının birbirlerine yakın özellikler gerektirir hale gelmeleri, bu alaşımlar arasındaki kesin çizgileri ortadan kaldırmıştır. Bu alaşımların tümü, yüksek döküm ısıları ve buna bağlı olarak gelişmiş döküm teknik ve ekipmanları gerektirirler.

Altın fiyatlarındaki devamlı düzensizlikler, restorasyonlarda kullanılan alaşımların daha az pahalı metal içermeleri yönünde araştırmaları arttırmıştır. Böylece, alaşımların protetik restorasyonlarda kullanımları çeşitli faktörlere göre değişerek süregelmiştir. Bu faktörler üç temel grupta toplanabilir;

1. Ekonomi: İlk önemli faktör ekonomidir. Daha önce de belirtildiği gibi, altın fiyatlarındaki önemli değişiklikler , üreticileri düşük altın içerikli alaşımlar oluşturmaya yöneltmiştir. Bu arayışlar sonucunda, palladyum alaşımları popüler hale gelmiştir. Son 5-6 yılda, palladyum fiyatlarının dalgalanması, bu defa alaşımlarda daha düşük palladyum kullanılmasına neden olmuştur. Az oranda kullanılan gümüş de yıllardır fiyat dalgalanmaları içindedir. Ancak bu, altın ve platin ile karşılaştırıldığında protetik alaşım pazarlamasına önemli etkileri olmayan bir durumdur. Platin fiyatları yıllardır daha az değişmektedir.

2. Fiziksel özellikler: Alaşımların ge-

	İçerik (% ağırlık)										
Alaşım	Krom	Kobalt	Nikel	Demir	Molibden	Vanadyum	Mangan	Silisyum	Karbon	Aluminyum	Berilyum
A (Co-Cr)	30	62.5	-	1	5	-	0.5	0.5	0.3	-	-
B (Ni-Cr)	17	-	67	-	5	-	5	0.5	Eser	5	1
C (CoCrNi)	26	54	14	0.1	4	-	0.8	0.6	0.2	-	-
D (Fe-Cr)	24	6	4	63	2.5	-	-	-	Eser	-	-
HS21*	27	62.6	2	1	6	-	0.6	0.6	0.2	-	-
HS31*	23	57.6	10	1	-	7	0.6	0.6	0.4	-	-

Tablo 3. Temel metal alaşımları (ADA Spesifikasyon No: 14)

* İlk olarak Haynes otomobil endüstrisinde kullanıldıklarından "Haynes Çeliği" olarak isimlendirilen ve Vitalyum'un örnek olarak verilebileceği temel metal alaşım grubudur.

liştirilmesinde ikinci önemli faktör de daha iyi fiziksel özellikler ortaya çıkarma arayışlarıdır. Hareketli bölümlü protez alaşımları yüksek elastik modülü gerektirirler. Elastik modülün yüksek olması, oklüzal kuvvetlerin mevcut dişler ve dokular üzerinde uygun iletimini ve deformasyona uğramalarını engeller. Metal- seramik restorasyonlarda da metal alt yapının deformasyonu, seramiğin kırılgan özelliği nedeniyle üst yapıda kırılmalara neden olur. Tek kronlarda ve kısa gövdeli köprülerde, altın alaşımları bu eğilme riski olmadığı için kullanılabilir. Uzun gövdeli köprülerde, deformasyonun ortaya çıkaracağı klinik problemler için elastik modülleri (90 GPa) yeterli değildir. Bu problem, anatomik ve estetik gereklerle, metal alt yapı ince ve bağlayıcı bölümler dar yapılırsa daha da artar. Böylece, üreticiler elastik modülleri yüksek alaşımların üretilmesi baskısı ile karşı karşıya kalmışlardır. IV. tip altın alaşımlarının elastik modülleri (90 GPa) temel metal alaşımlarının (185-225 GPa) yaklaşık % 50 si kadardır. Palladyum alaşımlarının elastik modülleri (115-125 GPa) altın alaşımlarından biraz daha yüksek olmalarına karşın temel metal alaşımları ile karşılaştırıldıklarında daha düşüktür.

3. Biyolojik özellikler: Diğer önemli faktör, alaşımların biyouyumluluk ve korozyon dirençleridir. Alaşımların biyolojik ortamdaki davranışları ile ilgili şüpheler yıllardır sürmesine karşın, bazı özel allerjik reaksiyonlar dışında ciddi biyolojik problemleri gösteren bilimsel veriler yoktur. Yüksek altın içeren soy metal alaşımlarının en uygun biyolojik uyumluluk gösteren alaşımlar olduğu bilinmektedir. Alaşımın yapısında bulunan berilyumun toz ve dumanlarının solunmasıyla toksik olduğu ancak diş hekimliği ile ilgili kullanımında bir zehirlenmenin görülmediği bildirilmiştir. Ancak berilyumun işleme aşamasındaki bu özelliği nedeniyle alaşımlar berilyumsuz üretilmeye başlanmıştır.

Korozyon, protezin başarısı için temel faktördür. Tüm alaşımların ağız içi kullanımlarında değişik derecelerde korozyona uğramaları sözkonusudur. Korozyon, kötü estetik, bozuk fiziksel özellikler ve biyolojik irritasyonlar oluşturur. Alaşımın yapısı ile doğrudan bağlantısını belirlemek zordur.

Sınıf	Bileşim
Yüksek soy metal alaşımları	Altın içeriği ≥ %40
	Soy metal içeriği ≥ %60
Soy metal alaşımları	Soy metal içeriği > %25
Temel metal alaşımları	Soy metal içeriği < %25

Tablo 4. ADA bileşime göre alaşım sınıflaması (1984)

Alaşım	Bileşim (% ağırlık)	Elastik modül (GPa)	Vickers sertlik (kg/mm²)	Kopma dayanıklılığı (MPa,%0.2offset)	TGK* (x10⁻ /°C)
Altın Platin	Au85, Pt12 Zn1, Ag**	65-69	165-210	360-580	14.5
Altın Palladyum	Au52, Pd38 In8.5, Ag**	105	280	385	14.3
Altın-Bakır Gümüş Palladyum	Au72, Cu10 Ag14, Pd3	100	210	450	

Tablo 5. Yüksek soy metal alaşımları, bileşim ve özellikleri
* TGK: Termal genleşme katsayısı
** Bazı alaşımların yapısında bulunur.

Diş hekimi ve teknisyen tarafından alaşım seçiminde, klinik şartlar için en iyi fiziksel ve biyolojik özellikler gözönünde tutulması gerekirken , halen tüm dünyada ve ülkemizde, ekonomi en önde gelmektedir.

ADA'nın 1984 yılında geliştirdiği ve günümüzde de geçerliliğini sürdüren, her alaşımın yapısında bulunan, altın ve diğer soy metallere göre yapılan alaşım sınıflaması tablo 4 de verilmiştir. Alaşımların bu sınıflandırma altında, bileşimleri, fiziksel özellikleri ve kullanım alanlarına göre incelenmesi pratisyenlere yol gösterecektir.

Yüksek soy metal alaşımları

(Tablo 5) Dental metalürjide, 7 element soy olarak bilinmektedir: altın, platin, palladyum, iridyum, rodyum, osmiyum ve ruthenyum. Gümüşü de soy kabul edenler vardır. Bu soy elementlerden birini veya birkaçını içeren alaşımlara soy metal alaşımları adı verilmektedir. Eğer bunlar yüksek altın içeriyorlarsa, ADA'nın bu sınıflamasında yüksek soy metal alaşımları olarak isimlendirilmişlerdir.

Altın-platin ve altın-palladyum alaşımları, klasik dökümlerde ve metal-seramik sistemlerde kullanılırlar. Bu alaşımların yapısında seramik bağlantısı için oksit oluşturucu elementler olarak kalay, indiyum veya galyum bulunurken gümüş ya hiç konulmamıştır ya da çok az miktardadır. Altın-bakır-gümüş-palladyum alaşımları döküm restorasyonlarda kullanılırlar. Bu alaşımların katılaşma derecesi metal-seramik uygulamalar için çok düşüktür ve bakır ile gümüş içeriği daha önce belirtildiği gibi seramik fırınlama aşamasında problemler oluşturur.

Bu alaşımların özellikleri, genellikle klinik kullanım için uygundur. Yalnız yüksek elastisite modülleri sorun yaratabilir. Platin ve palladyum içeriği yüksek ise (% 10'dan fazla), ergime sıcaklıkları yüksek ve renk beyazdır. Korozyon dirençleri yüksektir.

Soy metal alaşımları

(Tablo 6) Soy alaşımlar, yapılarında altın olmasa da, en az % 25 soy metal içermelidirler.

Altın-bakır-gümüş palladyum alaşımları, yüksek soy metal alaşımları içindeki aynı grup alaşımlardan farklı olarak düşük altın oranına sahiptirler. Altının yerini gümüş veya bakır alır. Palladyum-bakır alaşımları, klasik dö-

kümlerde ve metal-seramik sistemlerde kullanılırlar. İçerdikleri galyum, sıvılaşma ısısını düşürürken, seramik bağlantısını ve direnci arttırır. Bakır varlığı, seramik fırınlaması sırasında deformasyon problemleri ortaya çıkarır. Bu nedenle dikkatli laboratuvar uygulamaları gerektirir. Elastik modülü, altın ve diğer palladyum alaşımları ile karşılaştırıldığında daha yüksektir.

Palladyum-gümüş alaşımları, yapıdaki gümüş ve palladyumun değişik oranları ile iki farklı alaşım grubu oluşturmuşlardır. Yüksek gümüş içerikli olan gümüş-palladyum alaşımı, yüksek oranda gümüş içermesi nedeniyle korozyona eğilimlidir. Bu alaşımlar da klasik döküm ve metal-seramik restorasyonlarda kullanılırlar. Metal-seramik sistemlerde kullanımları için fırınlama sırasında yeşil renkleşme kontrol altına alınmalıdır. Üreticiler, %1-2 oranında altın koyarak alaşımı güçlendirmeye çalışmışlardır. Ancak bu oranda altın, fiziksel özelliklere yok denecek kadar az etkide bulunur. Altın-bakır-gümüş-palladyum alaşımlarının katılaşma ısıları, metal-seramik sistemler için çok düşüktür.

Soy alaşımların rengi, yapılarındaki yüksek palladyum miktarına bağlı olarak sıklıkla beyazdır. Kuvvetli alaşımlardır ve uygun sertlik (ort. 250 kg/mm Vickers) ve uzama katsayısına (%10-20) sahiptirler.

Palladyum-bakır-galyum ve palladyum-gümüş alaşımının elastik modülleri diğer soy metal alaşımlarından yüksek (yüksek palladyum içeriği nedeniyle) ancak temel metal alaşımlarının %60'ı kadardır.

Soy metal alaşımları mikroyapılarına (yapıdaki gümüş ve bakır içeriği) bağlı olarak farklı korozyon özellikleri gösterirler.

Alaşım	Bileşim (% ağırlık)	Elastik modül (GPa)	Vickers Sertlik (kg/mm²)	Kopma dayanıklılığı (MPa,%0.2offset)	TGK* (x10⁻ /°C)
Altın-Bakır Gümüş Palladyum	Au45, Cu15 Ag25, Pd5	100	250	690	
Palladyum Bakır Galyum	Pd79, Cu7 Ga6	127	280	580	14.2
Palladyum Gümüş	Pd61, Ag24 Sn8	125	275	620	14.6
Gümüş Palladyum	Ag66, Pd23 Au2	93	230	400	

Tablo 6. Soy metal alaşımları, bileşim ve özellikleri
* TGK: Termal genleşme katsayısı

Alaşım	Bileşim (% ağırlık)	Elastik modül (GPa)	Vickers Sertlik (kg/mm²)	Kopma dayanıklılığı (MPa,%0.2offset)	TGK* (x10⁻ /°C)
Nikel-Krom Berilyum	Ni77, Cr13 Be2, C0.1	192	350	825	15.0
Nikel-Krom (Yüksek Krom)	Ni65, Cr23**	205	180	330	14.0
Nikel-Krom	Ni69, Cr16**	159	350	310	14.4
Kobalt-Krom	Ni56, Cr25**	159	390	310	15.2

Tablo 7. Temel metal alaşımları
* TGK: Termal genleşme katsayısı
*Hareketli bölümlü protezlerde kullanılan alaşımların yapısına kopma dayanıklılığı, sertlik ve elastik modülü arttırmak için %20-30 oranında kar bon eklenir.

Temel metal alaşımları

(Tablo 7) ADA sınıflamasına göre temel metal alaşımları %25' den az soy metal içermeli iken, pratikte sıklıkla soy metal içermezler.

Nikel-krom alaşımları döküm, metal-seramik restorasyonlar ve hareketli bölümlü protezlerde kullanılırlar. Berilyum içeren nikel-krom alaşımları, Amerika Birleşik Devletlerinde sık kullanılırken, Avrupa, Japonya ve ülkemizde berilyumsuz olanlar tercih edilmektedir. Berilyum, alaşıma döküm işlemini kolaylaştırmak için sıvılaşma ısısını düzenlemek ve korozyona karşı direnç sağlamak amacıyla eklenir. Berilyumun tercih edilmemesi daha önce belirtildiği gibi işleme sırasındaki toksik etki şüphesidir.

Alaşımın yapısına katılan karbon elastik modülü arttırırken, sertlik ve direnç kazandırır. Karbon, karbid oluşturarak alaşımı önemli derecede sertleştirir.

Kobalt-krom alaşımları, klasik dökümlerde, metal-seramik restorasyonlarda ve hareketli bölümlü protezlerde, özellikle Avrupa ve Japonya'da hareketli bölümlü protezlerde kullanılırlar. Yine ülkemizde de hareketli bölümlü protez kaide ve kroşeleri kobalt-krom alaşımlarından yapılmaktadır. Amerika Birleşik Devletlerinde, kullanımları sıklıkla nikel alerjisi olan hastalarda nikel-krom alaşımlarına alternatif olacak şekildedir.

Temel metal alaşımları, soy ve yüksek soy metal alaşımlarına oranla daha iyi mekanik özelliklere sahiptirler. Elastik modülleri diğer sistemlerin yaklaşık iki katıdır ve sertlikleri yapılarında karbon varsa 400 kg/mm yi bulur. Bu alaşımlar, rezin bağlantısı için asitle pürüzlendirilebilirler.

Asidik ortamda yüksek korozyon özellikleri, alerji riski, sertlikleri nedeniyle uygun kenarlar oluşturamama, seramik bağlantısına zarar verebilecek koyu, kalın oksit tabakası, zor bitirme, parlatma ve zor lehimleme gibi olumsuz özellikleri ile sabit bölümlü protezlerde daha az tercih edilirler.

Titanyum ve alaşımları

Tüm bu sınıflamalar içinde yer almayan ancak son yıllarda olumlu özellikleri ile diş hekimliğinde kullanılmaya başlanan titanyum ve alaşımları da temel metal alaşımları içinde yer almıştır. Diş hekimliğinde, sıcak ve

soğuk işleme yöntemleri ile kullanılan titanyum, sıcak işleme ile klasik döküm, metal-seramik ve hareketli bölümlü protezlerde, soğuk işleme ile implant materyali olarak kullanılır. Titanyum alaşımları özel döküm aletleri ve materyalleri gerektirmeleri ve laboratuvarların pratik kullanımlarına girmemeleri nedeniyle protetik materyal olarak fazla tercih edilmemişlerdir.

Titanyumun fiziksel özellikleri

Özgül Ağırlık (25°C'de)	4.5 gr/cm^2
Termal Genleşme Katsayısı (25°C-500°C)	9.6x10^{-6}K^{-}_
Termal İletkenlik	22Wm^{-}_ K^{-}_
Erime Noktası	1668 °C
Elastik Modül	100 KN/mm^2

Biyolojik uyumlulukları, korozyon dirençleri, düşük özgül ağırlıkları, düşük ısı iletkenliği, nötr galvanik özellik, röntgen ışınlarını geçirdiklerinden diş dokusunun görülebilmesi, ağızda metalik tad bırakmaması avantajları olarak sayılabilirken, özel döküm işlemi gerektirmesi, yumuşak ve döküm sonrası gözenekli olması, dental plağa afinitesi, kobalt-krom alaşımlarına oranla daha az parlatılabilirliği dezavantaj olarak gösterilebilir.

Titanyum oda ısısında α fazı olarak isimlendirilen kristal bir yapıya sahiptir. 882 °C' de bu faz kübik yapıya dönüşür ve erime sıcaklığı 1668 °C'ye kadar bulunduğu β fazı oluşur. Bu iki faz yükselen ve alçalan ısı değerleri ile yer değiştirebilir. α fazı; alüminyum, galyum, kalay, oksijen ve azot, β fazı da, vanadyum, nobyum, molibden, tantal ve demir ile sabitleştirilebilir.

Titanyum faz yapısına göre, α, β ve (α+β) olarak gruplandırılmaktadır. (α+β) titanyum teknik alanlarda kullanılmaktadır. Saf titanyum α ve β yapısında olabilirken genellikle α fazdadır. β veya saf titanyum Alman Endüstriyel Standartları (DIN) tarafından dört derecede sınıflandırılmıştır. (Tablo 8)

Alaşım	No (DIN)	Oksijen	Azot	Karbon	Hidrojen	Titanyum
Ti1	3.7025	0.12	0.05	0.06	0.013	99.757
Ti2	3.7035	0.18	0.05	0.06	0.013	99.697
Ti3	3.7055	0.25	0.05	0.06	0.013	99.627
Ti4	3.7065	0.35	0.05	0.06	0.013	99.527

Tablo 8. Titanyumun sınıflandırılması (DIN 17850)

Alaşım	Elastisite Modülü (Gpa)	Orantı sınırı (Mpa)	Çekme gerilimi (Mpa)	Uzama %	Yoğunluk gr/cm_
Ti1	100	170	240	24	4.5
Ti2	100	235	345	20	4.5
Ti3	100	380	450	18	4.5
Ti4	100	483	550	15	4.5

Tablo 9. Titanyum alaşımlarının fiziksel özellikleri

Tabloda, titanyum derecelerine bakıldığında, oksijenin belirleyici element olduğu görülebilir.

İmplant materyali olarak Ti$_4$ soğuk işleme ile kullanılır. Soğuk işleme, bar veya çubuk şeklinde titanyum çubukların tornada şekillendirilmesi ile olur.

Sıcak işleme, bilinen döküm işlemidir. 1984 yılında diş hekimliği uygulamalarında üst yapı materyali olarak titanyumun dökülebilmesi için , potada ışık hüzmesi ile eritilip, dökümleme yolu olan "cyclic arc" yöntemi ortaya konulmuştur. Titanyumun seramik pota ile reaksiyona girme olasılığı nedeniyle bakır pota tercih edilir. Ergimiş metalin, döküm aleti içindeki iki odada birbirine benzer bir çevre atmosferi içinde sevkedilmesi için basınçlı vakum tekniği ve argon gazı kullanılır. Dökümde;

- Yüksek ergime sıcaklığı,
- 800-900°C' da kristal yapının değişmesinden dolayı yüzeyin pürüzlü olabilmesi,
- Oksijen, nitrojen ve karbon gibi elementlere afinitesi nedeniyle dökümün kontaminasyonsuz yapılabilmesi önemle dikkat edilmesi gereken durumlardır. (Tablo 9)

KAYNAKLAR

1. Wataha JC. Alloys for prosthetic restorations. J Prosthet Dent. 2002;87:351-63.
2. O'Brien WJ. Dental Materials and Their Selection. 2nd Ed. Quintessence Pub., Chicago, Berlin, London, Tokyo, Barcelona, Sao Paulo, Moscow, Prgue, Warsaw, 1997; 215-225.
3. O'Brien WJ. Dental Materials and Their Selection. 2nd Ed. Quintessence Pub., Chicago, Berlin, London, Tokyo, Barcelona, Sao Paulo, Moscow, Prgue, Warsaw, 1997; 225-237.
4. O'Brien WJ. Dental Materials and Their Selection. 2nd Ed. Quintessence Pub., Chicago, Berlin, London, Tokyo, Barcelona, Sao Paulo, Moscow, Prgue, Warsaw, 1997; 259-273
5. Phillips RW. The Science of Dental Materials. 9th Ed., WB Saunders Comp., Philadelphia, London, Toronto, Montreal, Sydney, Tokyo, 1991; 359-385
6. Siebert GK. Dentallegierungen in der Zahnarztlichen Prothetik. Technologie, Klinik, Biokompatibilitat, Hanser, München, Wien, 1989;
7. Ersoy AE. Sabit Protez Alaşımlarının Dökülebilirlik Gözeneklilik(Porozite) ve Parlatılabilirliklerinin Karşılaştırılmalı İncelenmesi. Doktora Tezi. A.Ü. Sağlık Bilimleri Enstitüsü, Ankara, 1987.
8. Ersoy AE. Sabit Protez alaşımları. A.Ü. Diş Hek. Fak. Der. 16 (3): 539-542, 1989.
9. Zaimoğlu A, Can G, Ersoy E, Aksu L. Diş Hekimliğinde Maddeler Bilgisi. Ankara Üniversitesi Basımevi, 1993; 437-471.
10. Wataha JC. Biocompatibility of dental casting alloys: a review. J Prosthet Dent 2000; 83:223-34.
11. Classification system for cast alloys. Council on Dental Materials, Instruments and Equipment. J Am Dent Assoc 1984; 109:766.
12. Kononen M, Kivilahti J. Fusing of Dental ceramics to titanium. J Dent Res 2001; 80:848-54.

YENİ

Ne sağlıktan vazgeçin, ne beyazlıktan...

Yeni İpana Beyaz Koruma dişinizi **çürük, plak** ve **tartara** karşı tam anlamıyla korurken, **ekstra beyazlık** da kazandırır.

Bembeyaz gülüşler koruma altında.



Prof.Dr. Tayfun Alaçam
Gazi Üniversitesi Dişhekimliği Fakültesi
Endodonti Anabilim Dalı

ENDODONTİK GİRİŞ KAVİTESİNDE KULLANILAN GEÇİCİ DOLGU MADDELERİ

Çok seanslı kök kanal tedavilerinde seanslar arasında etkili bir geçici onarım vasıtasıyla sağlanan sızdırmazlık, mikroorganizmaların kemomekanik eliminasyonları ve kök kanal sistemi ve periapikal dokulara herhangibir organik madde girişinin engellenmesi, kanal içi ilaçların ağız içine sızmasının önlenmesi ve kanal dolgu seansı ile daimi dolgu yapımı arasında geçen sürede önem taşımaktadır.

Endodontik giriş kavitelerinde kullanılan geçici dolgu maddelerinin seçiminde aranan özellikler şu şekilde sıralanabilir:
1. Giriş kavitesini hermetik olarak kapatmalı, kök kanal sistemi ve periradiküler dokuların kontaminasyonunu önlemeli,
2. Ağız sıvıları ve mikroorganizmaların ve diğer kontaminantları yüzeyde tutmamalı, absorbe etmemeli,
3. Pulpa odasına yerleştirilen antiseptik ve kimyasal maddelerin ağız ortamına sızmalarını engellemelidir.
4. Kanal içinde kullanılan antiseptiklerin etkisiyle bozulmamalı, yumuşamamalıdır.
5. Kaviteye uygulandıktan sonra sertleşmeli, donma zamanı kısa olmalıdır.
6. Çiğneme kuvvetlerine karşı yeterli mekanik dayancı olmalı, aşınma göstermemeli, ağız sıvılarında bozulmamalıdır.
7. Seanslar arasında diş duvarlarının kırılmaması açısından yeterli mekanik dayanıklılık, destek ve esnekliği sağlamalıdır.
8. Erirlik göstermemelidir.
9. Kaviteden kolaylıkla sökülebilmelidir.
10. Diş yapısı ve yumuşak dokularla uyumlu olmalı ve daha uzun süreli kullanımlarda bozulma, kokuşma ve porozite göstermemelidir.
11. Diş yapılarıyla estetik uyumu olmalıdır.
12. Lokal ve sistemik zararlı bileşenler içermemeli, irritan olmamalı, allerjik özellikler taşımamalıdır.

Giriş kavitelerinin geçici olarak kapatılması amacıyla bugün çoğunlukla, çinko oksit öjenol simanlar, öjenolsüz çinko oksit ve kalsiyum sulfat esaslı maddeler ve ışınla donan kompozit rezinler kullanılmaktadır.

Çinko oksit öjenol simanlar

Bu klasifikasyon altında üç ana siman çeşidi bulunmaktadır:
1. Akselatörler içerebilen basit çinko oksit öjenol kombinasyonları,
2. Güçlendirilmiş çinko oksit öjenol materyalleri,
3. Orto etoksibenzoik asit (EBA) simanlar

Çinko oksit öjenol restorasyonların geçici simantasyonlarında, dişlerin geçici dolgularında ve derin kavite preparasyonlarında kavite liner'ı olarak kullanılabilmektedir.

Bileşim ve donma reaksiyonu

Tozu esas olarak saf çinko oksit içermektedir. Bununla beraber ticari materyaller küçük miktarlarda silika gibi doldurucular içerebilir. Donma reaksiyonunun hızlandırılması için % 1 oranında asetat veya sulfat yapısında çinko tuzları bulunabilir. Likit ise saflaştırılmış öjenoldür. Bazı ürünlerde zeytinyağı katılabilir. Su ile birlikte % 1 den az alkol veya asetik asit bulunması daha hızlı bir donma reaksiyonu için gereklidir. Çinko oksit ve öjenol arasındaki kimyasal reaksiyon ile çinko öjenolat oluşur. Çinko oksit öjenol kimyasal ve fiziksel proçeslerin kombinasyonu şeklinde çinko öjenolat kristalleri matriksi arasına gömülmüş ve sertleşmiş çinko oksit kristalleri oluşturarak donan bir bileşiktir. Ortamda suyun bulunması, çinko oksidin partikül ebatları, pH ve ilave edilen ajanlar donma reaksiyonunda önemli faktörledir. Isı ve nemlilikteki artış donma süresini kısaltır. Çinko oksidin partikül boyutları küçültülerek donma zamanı artırılabilir.

Manipulasyon

Çinko oksit öjenolle yavaş olarak ıslandığından kalın bir karışım elde etmek için etkili ve uzun bir spatülasyon gereklidir. Maksimum dayanç için toz/likit oranı 3:1 veya 4:1 olmalıdır.

Fiziksel özellilkler

Basma dayancı 7-40 Mpa dır. Çekme direnci de düşüktür. Erirliği 24 saatte

distile suda yaklaşık ağırlığının % 1.5 udur.Ağız ortamına temastan kısa süre sonra siman bozulmaya başlar.

Biyolojik etkiler

Klinik koşullarda derin kavitelerde pulpa üzerinde anodin ve obtundent etki gösterir. Oral ortama direkt olarak ekspoze olduğunda % 0.09 luk hacimsel çekme ve 35 x 10^{-6} °C termal ekspansiyona rağmen örtme özellikleri iyidir.

Güçlendirilmiş çinko oksit öjenol simanlar

Bileşim ve donma reaksiyonu

Tozunda çinko oksite ilave olarak % 10-40 doğal veya sentetik rezinler (örneğin kolofoni (çam rezini), polimetilmetakrilat, polistren veya polikarbonat) ve akselatörler bulunur. Likidinde öjenol, erimiş rezinler ve asetik asit gibi akselatörler ve timol veya 8 hidrioksikinolon gibi antimikrobiyal ajanlar bulunur.

Donma reaksiyonu çinko oksit öjenol simanlara benzer. Kolofoni(abietik asit) gibi asidik rezinler çinko oksitle reaksiyona girerek matriksi güçlendirir.

Manipulasyon

Toz ve likit şişelerinin ağızları sıkı kapatılmalı ve kuru ortamlarda saklanmalıdır. Karıştırma camı veya kağıdı da kuru olmalıdır. Toz liikide küçük miktarlarda etkili bir spatulasyonla karıştırılmalıdır.

Fiziksel Özellikler

Ticari ürünlerde uzun olan donma süresi ağızda 7-9 dakikada tamamlanacak şekilde ayarlalnmıştır.

Basma dayancı 35-55 Mpa, çekme dayancı 5-8 Mpa dır. Elastisite modulu 2-3 Gpa dır. Rezin varlığından dolayı erirlikleri çinko oksit öjenol materyallerden daha azdır.

EBA Simanlar

Bileşim ve donma reaksiyonu

Tozu % 20-30 aluminyum oksit veya diğer mineral doldurucuları içeren çinko oksittir. Polimetil metakrilat gibi polimerik güçlendirici ajanlar da bulunabilir. Likit % 50-60 etoksibenzoik asit içeren öjenoldür. Donma reaksiyonu diğer çinkooksit öjenol simanlardaki faktörlere benzer şekilde akselere edilebilir.

Manipulasyon

Optimal özellikler elde edilebilmesi için yüksek toz/likit oranı sağlanmalıdır. Bu oran liner ve kaideler için 6 m/mL dir. Tüm tozun katılabilmesi için 2 dakika kuvvetli karıştırma gerekir. Ağızda maksimum dayanca ulaşması için birkaç gün gerekebilir.

Fiziksel Özellikler

Oral koşullarda donma süresi 7-13 dakikadır. Film kalınlığı 40-70 µm dir. Simantasyon kıvamında 55-70 Mpa olan basma dayancı toz/likit oranının değiştirilmesiyle artırılabilir. Tipik bir ticari ürünün basma dayancı 85 Mpa dır. Çekme dayancı ise 3-6 Mpa dır.

Erirliği polimerle güçlendirilmiş çinko oksit öjenol materyallere benzer. Organik asitlerdeki erirliği çinko fosfat simanlardan azdır.

Biyolojik etkiler

Biyolojik etkileri diğer çinko oksit öjenol simanlara benzer.

Avantaj ve dezavantajları

Karıştırılmaları kolay, çalışma zamanları uzun ve akma özellikleri iyidir. Dayanç ve film kalınlıkları çinko fosfat simanlara benzer. Oral sıvılarda hidrolitik yıkımları, plastik deformasyona yatkınlıkları ve çinko fosfat simanlardan daha zayıf olan retansiyonları dezavantajlarıdır.

Geçici dolgu maddelerinin örtücülük özellikleri üzerinde önem taşıyan bir diğer etken, kavitede kullanılan değişik kimyasal madde ve ilaçların dolgu maddeleri üzerine direkt etkisidir. Çabuk donan ZOE preparatlarının da dezenfektanlarla örneğin CMCP ile 1 mm. derinliğinde yumuşadığı ve bu nedenle özenle adapte edilip kalınlığının ayarlanması gerektiği söylenebilir

Kalsiyum sulfat esaslı geçici dolgu maddeleri

Geçici dolgu maddeleri içersinde kalsiyum sulfat esaslı polivinil klorit-asetat ko-polimer dolgu maddeleri kullanım kolaylıkları ve istenen özelliklerden birçoğunu sağlamaları nedeniyle tüm dişhekimliği kliniklerinde yaygın uygulama alanı bulmaktadır.

Bileşimlerinde çinko oksit, kalsiyum fosfat, aluminyum oksit, polimerik bileşik, plastisite sağlayan bileşik ve aroma sağlayan maddeler bulunmaktadır.

Avantajları

Manipulasyonları kolaydır. Spatulasyon gerektirmezler. Endodontik giriş kavitelerinden çıkarılmaları kolaydır. Geçici kapatmalarda duvarları yeterli olan kavitelerde yeterli mekanik dayanıklılığı sağlarlar. Marjinal sızdırmazlık özellikleri kabul edilebilir düzeydedir.

Fiziksel özellikleri

Higroskopik materyallerdir. Bu nedenle donma esnasında su absorbsiyonu ile yüksek linear ekspansiyon gösterirler. Bu ekspansiyon giriş kavitesini örtme yeteneklerini artırır. Basma dirençleri 340-520 psi arasındadır.

Giriş kavitesi bir restoratif materyal üzerinden açıldığında kompozit materyal üzerinden açılan kavitelerde çinko oksit öjenol kalsiyum sulfat esaslı maddelerden daha iyi bir marjinal örtü oluştururken, amalgam üzerinden açılan kavitelerde kalsiyum sulfat esaslı maddeler çinko oksit öjenolden daha iyi bir örtü meydana getirmektedir.

Işınla donan kompozit rezinler

Işınla donan geçici dolgu materyalleri inlay-onlay ve döküm post-core kavitelerinin geçici kapatılmalarında artık bırakmadan temizlenebildiklerinden tercih edilmektedirler. Materyal üretandimetakrilat polimeridir. İnorganik ve radyopak doldurucular, organik prepolimerize doldurucular, organik prepolimerize doldurucular, pigment ve inisiyatörler içermektedir.[25]

Fiziksel özellikleri

Materyal 400-510 nm.lik dalga boyunda ışık aktivatörü ile polimerize olur. Basma direnci 5500-6400 psi'dir.

Avantajları

Diş dokularına adezyon gösterirler. Basma dirençleri çinko oksit öjenol

Çalışma	Teknik	Üstün Bulunan Materyal	Karşılaştırma materyali
Parris et al., 1964[19]	Bakteri	Cavit	ZOE
Krakow et al.,1977[13]	Bakteri	Cavit	ZOE, ZP
Marosky et al., 1977[16]	Otoradyog.	Cavit, ZOE	IRM
Keller et al., 1981[12]	Bakteri	IRM	Cavit
Blaney et al., 1981[6]	Bakteri	IRM	Cavit
Tamse et al., 1982[24]	Boya	Cavit-G, Cavidentin	IRM
Chohayeb-Bassiouny,1985[8]	Boya	Cavit	ZOE, ZP
Friedman et al.,1986[9]	22Na	IRM, ZOE	Cavidentin, Cavit-G
Anderson et al.,1989[2]	Sıvı filtrasyon	Term	Cavit, IRM
Lim 1990[15]	Elektrokim.	Ketac-fil, Kalzinol	Cavit
Turner et al.,1990[26]	Sıvı filtrasyon	Cavit,Cavit-G,TERM,IRM	ZP,Polikarboksilat
Noguera-McDonald,1990[18]	Boya	TERM, Cavit	IRM,Hard-Term
Sonat et al.,1991[20]	Boya	Caviton, Fermit	Znoment(ZOE),Polikarb.
Şaklar et al.,1993[21]	Boya	Caviton	ZOE, ZP
Şaklar et al.,1993[22]	Boya	Caviton	Cavit G, Coltosol, Provit
Atalay-Şaklar,1993[4]	Boya	Cavit+Fermit,Cavit+G.p.	Fermit+G.p., ZP+Fermit ZP+G.p.
Üçtaşlı-Tınaz[28]	Boya	Coltosol	Coltosol+Alganol+IRM,Fermit
Alaçam et al.,1998[1]	Bakteri	Yeni geliştirilen mat.	Coltosol+Alganol

*ZP:Çinko fosfat siman, G.p.:Gutta-perka.

Tablo I. Geçici dolgu maddelerinin sızıntılarının farklı tekniklerle değerlendirilmesi

veya kalsiyum sulfat esaslı maddelere göre daha yüksektir. Diş yapılarının yetersiz olduğu koşullarda diğer geçici dolgulara göre daha avantajlıdır. Materyalin diş renginde olması estetiğin ön plana çıktığı durumlarda tercih edilen materyal olmasını sağlamaktadır. Işınla donan geçici dolgu materyalleri inlay ve onlay ve döküm post-core kavitelerinin geçici kapatılmalarında artık bırakmadan temizlenebildiğinden tercih edilmektedir.

Klinik uygulama

Kavite kapatılmadan önce fazla ilaç pulpa odasından koronal açıklığa kadar kaldırılmalıdır. Giriş kavitesi ve pulpa odası duvarları kurulanmalıdır. Pulpa odasına antiseptikli bir pamuk konmadığı zaman bir pamuk veya guta perka parçası üstteki simanın kanallara girmemesi için kanal ağzına yerleştirilmelidir. Kavitenin geride kalan bölümü kullanılan geçici dolgu maddesi ile kapatılır. Geçici dolgunun yerleştirilmesinde tüm materyalin tek bir parça halinde konulmaması(bulb teknik) yerine bölümler halinde yerleştirilmesi(incremental teknik) tercih edilir. Hasta gönderilmeden kapanış kontrol edilir. Işınla donan geçici dolgu maddelerinin kullanımında da incremental teknik uygulanır. Giriş kavitesi yukarı doğru açılan konik şekilde hazırlandığında ışınla donan kompozit geçici dolgu maddesi tek bir parça halinde duvarlarda herhangibir artık bırakmadan kolayca temizlenebilmektedir.

Kanalda kullanılan ilaç pat şeklinde olduğunda geçici dolgunun yerleştirilmesinde patın baskıyla apeksden taşırılmamasına özen gösterilmelidir. Geçici dolgunun kavitede yerleştirilmesinde baskı apikal doğrultudan ziyade yan duvarlara doğru yapılmalıdır. Hasta seanslar arasında pansuman ilacının tadını hissettiğinde hemen gelmesi için uyarılır. Böyle bir durumda sızıntı olasılığı vardır.

Çalışmalarda giriş kavitesindeki geçici dolgu maddesinin kalınlıkları üzerinde de durulmuş ve güvenli bir kalınlık olarak 3-5 mm.lik bir mesafe verilmiştir.

Pansumanların örtülmesinde yıllarca guta perka üzerinde çinko fosfat simanı ile çift örtü yapılması önerilmiştir. Bu iki madde izotop ve boya penetrasyonu çalışmalarında tek tek veya beraberce kullanıldıklarında etkili bir kapama gösterememişlerdir. Bunun yerine pamuk, üzerine guta perka, onun da üzerine çinko oksit öjenol yerleştirilmesi daha uygun olabilir. Bu sayede çinko oksit öjenolün arka grup dişlerde dar kanal ağızları içine girerek tıkaması engellenmiş olur. Sonraki seansda çinko oksit öjenol kaldırılır ve ısıtılmış bir enstrümanla guta perka çıkarılır.

Geçici dolgu maddelerinde mikrosızıntı

Geçici dolgu maddeleri ile yapılan kapatmalarda ağız ortamındaki mikroorganizmaların kök kanallarına girişi tedavinin gidiş ve sonuçlarını olumsuz yönde etkileyebilmektedir.(3,5,10,11,14,17,27) Sızıntı oluşturan dolgularda kontaminasyonun önlenmesi için önemli miktarda kanal içi ilaç kullanılması gerekir. Oral sıvıların persolasyonu medikamenti dilüe veya nötralize edebilmektedir. Tüm

kanal içi ilaçlar toksik olduklarından, kanalda kullanılan sınırlı miktardaki ilaç geçici dolgudan sızan mikroorganizmalara yeterli etkiyi gösteremeyecektir. Ayrıca fenolik ilaçların etkinlikleri de kısa sürede kaybolmaktadır. Bu nedenle maddelerin mikrosızıntı özelliklerinin araştırılması önem taşımaktadır. Mikrosızıntı çalışmaları boya, radyoizotop, sıvı filtrasyonu, SEM ve mikroorganizma sızıntısı yöntemleriyle yapılabilmektedir. Literatürde sızdırma üzerine çok sayıda çalışma yapılmış ve değişik maddelerle farklı sonuçlar bildirilmiştir.

Geçici dolguların ağızda kalma süreleri

Geçici dolguların güvenli olarak ağızda kalma süreleri ile ilgili olarak yürütülen çalışmalarda basma dayancı ve aşınma yönünden Cavit'e göre üstün görülen IRM ' nin bile sızıntı olgusu gözönüne alındığında 3 haftadan daha uzun süreli kullanılmaması gerektiği bildirilmiştir. Sjögren ve arkadaşları (1991) bakterilerden arındırılmış kök kanallarına herhangibir ilaç konmadan girişi ZOE ile kapatmışlar ve 1-5 hafta sonra tekrar kültür aldıklarında herhangibir bakteriye rastlamadıklarını bildirmişlerdir. In vitro olarak elde edilen bu sonuçlara karşın, ağızdaki fonksiyonel kuvvetlerin geçici dolguların örtme özelliğini daha çabuk bozabileceği düşünülmektedir.

KAYNAKLAR

1. Alaçam, T, Can, HE, Görgül, LG, Emekdaş, G, Irmak, K: Yeni geliştirilen kalsiyum sulfuat esaslı geçici bir dolgu maddesinin kenar sızıntısının değerlendirilmesi. Gaz Üniv. Dişhek. Fak. Derg, 15(1,2,3):19, 1998.
2. Anderson, RW, Powell, B, Pashley, D: Sealing ability of temporary endodontic restorations. J Dent Res, 66:200, 1987.
3. Anderson, RW, Podwell, BJ, Pashley, DH: Microleakage of three temporary endodontic restorations. J Endodon, 14, 497-501, 1988.
4. Atalay, R, Şaklar, F: Çift dolgu tekniğiyle uygulanan geçici restoratif materyallerin koronal mikrosızıntılarının incelenmesi. A. Ü. Diş Hek. Fak. Derg., 20(3):393, 1993.
5. Barkhordar, RA, Stark, MM: Sealing ability of intermadiate restorations and cavity design used in endodontics. Oral Surg Oral Med Oral Pathol, 69, 99-101, 1990.
6. Blaney, TD, Petersy DD, Setterstrom, J, Blernier, WE: Marginal sealing quality of IRM and Cavit as assessed by microbial penetratiion. J Endodon, 7:453, 1981.
7. Bobotis, HG, Andelrson, RW, Pashley, DH, Pantera, LEAJr: A microleakage study of temporary restorative materials used in endodontics. J Endodon, 15:569-572, 1989.
8. Chohayeb, AA, Bassiiounny, MA: Sealing ability of intermediate restoratives used in endodontics. J Endodon, 11:241, 1985.
9. Friedman, S, Shani, J, Stabholz, A, Kaplawi, J: Comparative sealing ability of temporary filling materials evaluated by leakage of radiosodium. Int. Endodon. J., 19:187, 1986.
10. Jacobsen, EL, Karras, LG, Begole, EA, Daniel, JC: Long-term sealing efficacy of four root surface sealing materials used in endodontic leakage studies. J Endodon, 19:587-90, 1993.
11. Jacquot, BMM, Panighi, MM, Steinmetz, P, G'sell, C: Evaluation of temporary restorations microleakage by means of electrochemical impedance measurements. J Endodon, 22, 586-589, 1996.
12. Keller, DI, Peters DD, Setterstrom, J, Bernier, WE: Microlelakage of softened temmporary restorations as determined by microorganisms penetration. J Endodon, 7(9):413, 1981.
13. Krakow, AA, DeStopelaar, JD, Gron, P: In vivo stady of temporary filling materials used in endodontics in anterior teeth. Oral Surg, Oral Med Oral Pathol, 43:615, 1977.
14. Lee, YC, Yang, SF, Hwang, YF, Chueh, LH, Ching, KH: Microleakage of endodontic temporary restorative materials. J Endodon, 19:516-520, 1993.
15. Lim, KC: Microleakage of intermediate restorative materialls. J Endodon, 16:116, 1990.
16. Marosky, JE, Patterson, LS, Swartz, M: Marginal leakage of temporary sealing materials used between endodontic appointments as assesed by calcium-45, an in vitro study. J Endodon, 3:110, 1977.
17. Mayer, T, Eickholz, P: Microleakage of temporary restorations after termocycling and mechanical loading. J Endodon, 23, 320-322, 1997.
18. Noguera, AP, McDonald, NJ: A comparative in vitro coronal microlekage study of new endodontic restorative materials. J Endodon, 16(11):523, 1990.
19. Parris, I, Kapsimalis, P: The effect of temparature change on the sealing properties of temporary filling materials. Oral Surg Oral Med Oral Pathol, 13:982, 1960.
20. Sonat, B, Dalat, D, Atalay, R: Geçici restoratif materyallerin koronal mikrosızıntılarının incelenmesi. A.Ü Diş Hek. Fak. Derg., 18(1,2,3):259, 1991.
21. Şaklar, F, Dartar, M, Derici, M, Topbaş, LC: Geniş endodontik giriş kavitelerinde kullanılan geçici restoratif materyallerin kenar sızıntısı yönünden incelenmesi. A. Ü. Diş Hek. Fak. Derg, 20(1):41, 1993.
22. Şaklar, F, Dartar, M, Topbaş, LC: Geniş endodontik giriş kavitelerinde kullanılan kalsiyum sulfat esaslı geçici restoratif materyallerin kenar sızıntısı yönünden karşılaştırılması. A. Ü. Diş Hek. Fak. Derg., 20(1):47, 1993.
23. Sjögren, U, Figdor, S, Spangberg, L., Sundqvist, G: The antimicrobial effect of calcium hydroxide a short-term intracanal dressing. Int. Endod.J, 24:119, 1991.
24. Tamse, A, Ben-Amar, A, Gover, A: Sealing properties of temporary filling materials used in endodontics. J. Endodon, 8:322, 1982.
25. Teplitsky, PE, Meimaris, IT: Sealing ability of Cavit and TERM as intermediate restorative materials. J Endodon, 14, 278-282, 1988.
26. Turner, JE, Anderson, RW, Pashley, DH, Pantera, EA: Microleakage of temporary endodontic restorations in teeth restored with amalgam. J Endodon, 16(1):1, 1990.
27. Uranga, A, Blumm, JY, Esber, S, Parahy, E, Prado, C: A comparative study of four coronal obturation materials in endodontic treatment, J Endodon, 25, 178-180, 1999.
28. Üçtaşlı, MB, Tınaz , AC: Microleakage of different types of temporary restorative materials used in endodontics. J Oral Science, 42(2):2, 63-67, 2000
29. Webber, RT, delRio, CE, Brady, JM, Segall, RO: Sealing quality of a temporary filling material. Oral Surg, Oral Med Oral Pathol, 46, 123-130, 1978

MATERYALLER

I - KAİDE MATERYALLERİ

KALSİYUMHİDROKSİTLER

CALCİCUR
- Direkt pulpa kuafajı ve geçici kanal dolgu maddesi olarak kullanılır.
- Sulu kıvamlı ve kullanıma her an hazır kalsiyumhidroksit preperatıdır.
- Sekonder dentin oluşumunu hızlandırır.
- %45 oranında kalsiyumhidroksit içerir

CALCİMOL
- Kendi kendine sertleşen, radyoopak kalsiyumhidroksit patıdır.
- Her türlü dolgu maddesinin altında kaide olarak kullanılır.
- %26 oranında kalsiyumhidroksit içerir

CALCİMOL LC
- Kaide dolgosu olarak kullanılan, tek bileşenli, kalsiyumhidroksit patıdır.
- Işıkla sertleşir

CAM İYONOMERLER

İONOBOND
- Kaide dolgusu olarak kullanılan, radyoopak cam iyonomer simandır.
- Florid iyonları yayarak çürük pro filaksisinde önemli rol oynar.
- Yüzeyinde etching uygulanabilir.

AQUA İONOBOND
- Su ile karıştırılan, cam iyonomer kaide simanıdır.

İONOSEAL
- Kaide dolgusu olarak kullanılan, tek bileşenli cam iyonomer kompozit simanıdır.
- Florid açığa çıkarır.

LASCOD KROMOGLASS 1
- Cam iyonomer kaide simanı

II - RESTORASYON MATERYALLERİ

CAM İYONOMERLER

İONOFİL
- Dentin ve mineye kimyasal olarak bağlanır. Bonding materyali gerektirmez.
- Aşınma direnci yüksektir.

ARGİON
- Dolgularda ve kor yapımında ullanılır.
- Su ile karıştırılır.
- Gümüş içerir.
- Florid açığa çıkarır.
- Sandviç tekniğinde rahatlıkla kullanılabilir.
- Kimyasal olarak sertleşir.

ARGİON MOLAR
- Posterior bölgelerde endikedir.
- Gümüş oranı yüksektir.
- Abrazyona karşı dayanıklıdır.
- Kimyasal olarak sertleşir.

LASCOD KROMOGLASS 2
- Cam iyonomer kaide simanı.

CHEM FLEX:
- İki değişik kıvamda, yüksek yoğunlukta, çabuk sertleşen cam iyonomer dolgu materyali. Sınıf I ve Sınıf II restorasyonlarda; süt dişlerde kalıcı, daimi dişlerde geçici olarak kullanılabilen bir materyaldir.

KOMPOZİTLER

ARABESK TOP
- İnley ve onleyler de dahil olmak üzere tüm dolgularda kullanılabilen BCS mikrohibrit kompozittir.
- İyi cilalanabilme özelliğine sahiptir
- Estetik değerleri yüksektir.

POLOFİL SUPRA
- Anterior ve posterior dişlerin ve inleylerin estetik restorasyonlarında kullanılan supra doldurucu sistemli kompozittir.
- Işıkla sertleşir.
- El aletine yapışmaz.

ALFACOMP
- Kimyasal olarak sertleşen hibrit kompozittir.
- Baz ve katalizör maddeden oluşur. 1:1 oranda karıştırılır.

IVOCLAR VIVADENT TETRIC CERAM
- Anterior ve posterior restorasyonlar için ışıkla sertleşen seramik esaslı, yüksek yayılımlı mikrohibrit kompozit. Yüksek oranda fluorid açığa çıkarır.

IVOCLAR VIVADENT IN TEN-S
- In Ten-S, anterior ve posterior bölgelerde uygulanan ışıkla sertleşen, radyopak bir kompozittir. Polimerizasyon büzülme oranı hacimsel olarak %1,6'dır.

IVOCLAR VIVADENT TE-ECONOM
- Te-Econom, ışıkla sertleşen, radyopak, ince partiküllü hibrit kompozittir. Anterior ve posterior bölge kompozitidir.

KERR HERCULİTE XRV
- Işıkla sertleşen, doğal dişin ışık kırılmasını ve translusensini gerçekçi bir şekilde simüle eden mikrohibrit kompozit.

KERR PRODİGY
- KerrProdigy: Kıvamı Herculit'e göre biraz daha akıcı, ortalama partikül büyüklüğü 0,6 mikron olan, ışıkla sertleşen hibrit kompozit.

KERR POİNT 4
- 0,4 mikron partikül büyüklüğünde, doğal dişin ışıma ve renk geçişlerine benzer özellikler gösteren, mikrofil gibi cilalanabilen, mine benzeri canlılık ve dayanıklılık oluşturan ışıkla sertleşen mikrohibrit kompozit.

ESTHET. X
- Hem mikrofil hem de hibrid restoratif materyaldir. Cilalanabilirliği geliştirilmiş sağlamlığı ve uzun süre dayanıklılığı söz konusudur. Bütün kavite sınıflarında kullanılabilir.

TPH SPEETRUM
- Hem ön hem de arka diş guruplarında kullanılabilir hibrid kompozittir.

ORMOCER

ADMİRA
- Işıkla sertleşen, ORMOCER esaslı, Amalgama alternatif restoratif materyaldir.
- Polimerizasyon esnasındaki büzülme değeri minimuma indirilmiştir. (1.97 Vol.)
- Bağlanmayan monomer sayısı ölçülemeyecek kadar azdır.
- Alerji riski yoktur. Hassasiyet yapma olasılığı düşüktür.
- Hem anterior hem posterior grup dişlerde kullanılması mümkündür.
- Estetik değerleri yüksektir.
- El aletlerine yapışmaz.

AKICI

ARABESK FLOW
- Akıcı kıvamlı, BCS mikrohibrit kompozittir.
- Daha çok fisür örtülmesinde, mikro preperasyonlarda ve aproksimal kavitelerde kullanılır.
- Tiksotropik özelliğinden dolayı kaviteden damlamaz.

ADMİRA FLOW
- Akıcı kıvamlı, ormocer esaslı dolgu maddesidir.
- Daha çok fisür örtülmesinde, mikro preperasyonlarda ve aproksimal kavitelerde kullanılır.
- Kaide maddesi olarak da kullanılmaktadır.
- Tiksotropik özelliğinden dolayı kaviteden damlamaz.

KERR POINT 4 FLOWABLE
- Işıkla sertleşen akıcı mikrohibrit kompozit

KERR REVOLUTION:
- Işıkla sertleşen akıcı mikrohibrit kompozit

PACKABLE

SUREFİL
- Yüksek yoğunlukta arka grup restoratif. Süt ve kalıcı dişlerin strese dayanıklı restorasyonları için geliştirilmiştir.

COMPOMER

GLASİOSİTE
- Kullanım alanları:
  - Class III ve V dolgularda
  - Tüm süt dişlerinde
  - Class I ve II geçici dolgularda
  - Renklenmiş ön dişlere yapılan fasetlerde
- Işıkla sertleşen bir kompomerdir.
- Flor açığa çıkarır.

COMP NATUR
- Diş eti çekilmiş olan vakkalarda hem estetik açıdan hem de restorasyon amaçlı kullanılan, diş eti renginde kompomer. Yoğun bir şekilde flor açığa çıkarır.

DYRACT AP :
- Performansı artırılmış, kompomer restoratif. Ön ve arka dişlerde, bütün kavite sınıflarının restorasyonlarında kullanılabilir.

DYRACT FLOW:
- Akışkan kompomer restoratif materyaldir. Küçük, strese maruz kalmayan restorasyonlar için endikedir. İnley ve onleylerin yapıştırılmasında da kullanılabilir.

III - BONDING SİSTEMLER

ADMİRA BOND
- Işıkla serteşen, tek bileşenli, ORMOCER esaslı dentin mine bondingi.
- Flor açığa çıkarır.

SOLOBOND M
- Işıkla sertleşen, tek fazlı dentin mine bondingidir.
- Wet bonding sistemiyle uygulanır.
- Üç farklı açıdan dişe bağlanma özelliğine sahiptir.

FUTURABOND
- Kendiliğinden pürüzlendirici özelliği olan, ışıkla sertleşen dentin mine bondingidir.
- Asitleme gerektirmeyen bir bonddur.
- Wet bonding sistemiyle uygulanır.
- Flor açığa çıkardığından, sekonder çürük oluşumunu önler.
- Tüm kompozit ve kompomerlerde kullanılabilir.

KERR OPTİBOND FL
- %48 dolduruculu, ışıkla sertleşen, primer ve adeziv içeren, 2 aşamalı bonding.

KERR OPTİBOND SOLO PLUS
- %15 dolduruculu, ışıkla sertleşen tek aşamalı son jenerasyon adeziv. Direkt ve indirekt restorasyonlarda uygulanabilir.

IVOCLAR VIVADENT SYNTAC
- Diş ile restorasyon arasında bağlantıyı sağlayan 2 aşamalı dentin adesiv sistemidir. Syntac primer ve Syntac adeziv. Direkt ve indirekt restorasyonlarda uygulanabilir.

IVOCLAR VIVADENT EXCITE
- Alkol bazlı, dolduruculara desteklenmiş ışıkla sertleşen mine ve dentin için tek bileşenli bonding ajanı.

IVOCLAR VİVADENT HELİOBOND
- Işıkla polimerize olan mine bondingidir. Dentin bondingi olan Syntac adesiv sisteminin bir parçasıdır.

IV - FİSSÜR ÖRTÜCÜLER

FİSSURİT F
- Florid açığa çıkaran fisür örtücüdür.
- Işıkla sertleşir.

FİSSURİT FX
- Flor açığa çıkaran fisür örtücüdür.
- Işıkla sertleşir.
- Doldurucu özelliğe sahip partikül oranı yüksektir. Abrazyona karşı dirençlidir.

ADMİRA SEAL
- ORMOCER esaslı fisür örtücüdür.
- Işıkla sertleşir.

KERR OPTİGUARD
- Kerr Optiguard: Fluorid açığa çıkartan fissür örtücü

IVOCLAR VİVADENT HELİOSEAL
- Işıkla polimerize olan beyaz renkli rezin esaslı pit ve fissür örtücü.

IVOCLAR VİVADENT HELİOSEAL F
- Fluorid açığa çıkartan, ışıkla polimerize olan resin esaslı beyaz renkli pit ve fissür örtücü.

IVOCLAR VİVADENT HELİOSEAL CLEAR
- Fissürlerin takibini sağlayan estetik sonuçlar için kullanılan şeffaf ışıkla polimerize olan pit ve fissür örtücü.

IVOCLAR VİVADENT HELİOSEAL CLEAR CHROMA
- Işıkla sertleşen şeffaf fissür örtücü kısa bir süre halojen ışığa maruz bırakılması ile geriye dönebilen geçici renk değişimi ile karakterizedir.

V - AMALGAMLAR

DİSPERSALLOY
- Dağılım fazlı alaşımdır. Düzgün kesim partiküller ve gümüş/bakır küreler içerir

MEGALLOY
- Küresel alaşım olan bu amalgam çabuk sertleşme, üstün sıkıştırma ve gerilme kuvveti gösterir.

SALİLA NOVA
- %100 düzgün kesim yarı non gamma 2 alaşımdır. Deformasyondan daha az etkilenir ve korozyona aşırı direnç gösterir.

VAİLLANT PH. D.:
- Faz-Dağılımlı Palladyum ile zenginleştirilmiş amalgamdır. İnce partiküllerden oluştuğu için daha hassas şekillendirme, hızlı karıştırma, hızlı sertleşme ve yoğun amalgam kütlesine sahiptir.

VI - FLUOR PREPARATLARI

BİFLUORİD 12
- Hassasiyet giderilmesinde kullanılan, flor lakıdır.
- Dolgu bitiminden sonra koruyucu tabaka olarak uygulanır.
- %6 Kalsiyumflorid ve %6 Sodyumflorid içerir.
- Dentin kanalcıklarına nüfuz ederek kristalleşir.
- Sonraki safhalarda dentin tubolilerini birbirine yapıştırarak daimi hassasiyet giderici olarak görev yapar.

VOCO PROFLUORİD GEL
- Kaşık veya fırça yardımıyla uygulanır.
- Diş yüzeyinin kurutulması gerekmez.
- Diş taşı temizliğinden sonra tavsiye edilir.

FLUORİDİN GEL N5
- Dişhekimi tarafından, diş temizliğinden

sonra uygulanan flor jelidir.
- Meyve tadındadır.
- Uygulamadan 24 saat sonra dişler fırçalanmalıdır.

ADMİRA PROTECT
- ORMOCER esaslı, ışıkla sertleşen hassasiyet gidericidir.
- Flor açığa çıkarır.
- Tek kullanımda daimi çözüm sunar.

VII - KAİDE LAKLARI

AMALGAM LİNER
- Atomize gümüş partiküller içeren kaide lakıdır.
- Amalgam dolgu ile kimyasal bağlantı sağlayan yegane kaide lakıdır.
- Cıva artığı ile birleşir.
- Pulpayı korur ve dentini kimyasal, bakteriyel ve termik etkilerden izole eder.
- Sekonder çürük oluşumunu engeller.
- Dolgu ve kavite kenarı arasındaki açıklık oluşumunu engeller.

THERMOLİNE
- Her türlü dolgu maddesinin altında kullanılabilen kaide lakıdır.
- Kuron köprü için kesilmiş dişleri izole eden koruyucu laktır.
- Her an kullanıma hazır sıvı şeklindedir.
- Kalsiyum ve sodyumflorid içerir.

VIII - KANAL DOLGU MATERYALLERİ

CANASON
- Çinkooksit- öjenol esaslı, kortizon ve paraformaldehit içeren daimi kök kanal maddesidir.
- Akıcıdır ve lentilo ile kolayca kanal içine uygulanabilir.
- Radyoopaktır.

ENDİON
- Cam iyonomer esaslı kök kanal dolgu maddesidir.
- Flor açığa çıkarır.

DİĞER ÜRÜNLER

YAPIŞTIRICI SİMANLAR

MERON
- Toz, likit şeklinde sunulmaktadır.
- Flor açığa çıkarır.
- Düşük donma ısısına sahiptir.

AQUA MERON
- Su ile karıştırılan cam iyonomer yapıştırıcı simandır.

- HERAEUS KULZER LUMİCON KARBOKSİLAT

ADHESOR CARBOFİNE
- Karboksilat simanı

- HERAEUS KULZER LUMİCON ÇİNKOFOSFAT

ADHESOR
- Çinkofosfat simanı

KERR TEMPBOND
- Geçici yapıştırıcı siman / öjenollü ve öjenolsüz versiyonu vardır.

KERR NEXUS 2
- Porselen ve kompozit restorasyonların adeziv simantasyonu için dual sertleşen yapıştırıcı

IVOCLAR VİVADENT VARİOLİNK II
- Dual sertleşen (ışıkla ve kendiliğinden sertleşen) resin esaslı yapıştırıcı siman. Porselen ve kompozit restorasyonların (inley, onlay, kuron ve veneerler, aynı zamanda Empress 2 metal desteksiz kuron-köprüler) adeziv simantasyonunda kullanılıyor.

IVOCLAR VİVADENT PROTEC CEM
- Hibrit iyonomer yapıştırıcı simandır. Metal/Metal destekli porselen restorasyonların, Metal desteksiz porselen kuronların (tabakalama tekniği ile hazırlanmış Empress 2) ve endodontik postların simantasyonunda kullanılır.

PROVİCOL
- Kalsiyumhidroksit içeren, öjenolsüz geçici yapıştırıcıdır.
- 1:1 oranında baz ve katalizör olarak karıştırılır.
- Cam iyonomer simanların altında kullanımı uygundur.

SİKKO TİM
- Kavite dezenfeksiyonunda ve kurutulmasında kullanılan sıvıdır.

GEÇİÇİ KURON KÖPRÜ MADDESİ

STRUCTUR 2 DOMİNANT
- Kompozit esaslı geçici kuron köprü maddesidir.

STRUCTUR
- Reçine esaslı geçici kuron köprü materyalidir.

CLİP
- Işıkla sertleşen geçici dolgu maddesi.
- Frezleme gerektirmeden tek parça halinde çıkarılır.
- Elastik kıvamını korur.

PORSELEN TAMİR SETİ

CİMARA
- Kırılmış, metal açığa çıkmış porselen kaplamalarının tamirinde kullanılan ince partiküllü kompozit tamir setidir.

KARBOKSİLAT SİMAN

CARBOCO
- Standart karboksilat simandır.

POSCAL
- Fosfat simandır.
- Kaide ve simantasyon maddesi olarak kullanılır.
- Toz, likit şeklinde sunulmaktadır.

AQUALOX
- Karboksilat simandır.
- Kaide ve simantasyon maddesi olarak kullanılır.
- Su ile karıştırılır.

METAL DESTEKLİ SERAMİKLER

IVOCLAR IPS CLASSİC
- Chromascop renklerinde Feldspat porseleni

IVOCLAR IPS CLASSİC V
- V renklerinde Feldspat porseleni

IVOCLAR IPS D.SIGN BASİC
- Chromascop renklerinde Fluorapatit porseleni

IVOCLAR IPS D. SIGN A-D
- IV renklerinde Fluorapatit porseleni

METAL DESTEKSİZ SERAMİKLER

IVOCLAR IPS EMPRESS SİSTEMİ
- Yığma Tekniği (alt yapı – lityum disilikat seramik ingot)
- Boyama Tekniği (alt yapı – leusitle kuvvetlendirilmiş feldspat ingot)

IVOCLAR IPS EMPRESS 2 SİSTEMİ

AKRİLİK RESTORATİF RESİNLER

- IVOCLAR SR IVOCRON
- IVOCLAR SR CHROMASİT

DENTAL ALAŞIMLAR

BEGO WİRON 99
- Krom – Nikel esaslı porselen metalleri

BEGO WİRON NT
- Krom – Nikel esaslı porselen metalleri

BEGO BELLABOND N
- Krom – Nikel esaslı porselen metalleri

BEGO WİROLLOY
- Krom – Nikel esaslı plastik metali

BEGO WİRONİT
- Krom – Kobalt esaslı iskelet (parsiyel) metali:

BEGO BİOPONTOSTAR
- Yüksek altın ve platin içeren, doku ile uyumlu metal.

BEGO BEGOPAL / BEGOPAL 300
- Palladyum esaslı değerli metal

VOCO

Perfect Bleach

Sadece gece boyu kullanım ile muhteşem beyaz dişler?



- basit ve kolay uygulama
- 3-4 uygulama sonrasında belirgin beyazlık
- Zaman kazandıran gece boyu kullanım
- hoş nane tadı
- set temizlik pastasıyla beraber tüm gerekli materyalleri içerir

Tanıtım Yetkiisi:

Türkiye:	Bekir Görgün	Tel: 0.532 362 52 77 Faks: 0.266 718 80 43
Ankara:	Yüksel Bozkurt	Tel: 0.532 770 72 93
istanbul:	Çiğdem Görgün	Tel: 0.532 366 23 97

VOCO · P.O. Box 767 · 27457 Cuxhaven/Germany · Tel.: (+49) 4721/719-0 · Fax: (+49) 4721/719-140

VOCO

Araştırmada yaratıcılık

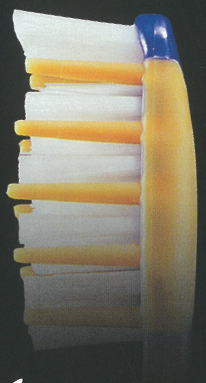

Özel bir görünüş...



Özel bir dokunuş...

masaj+
masaj-uçları



Yeni **İpana Masaj.**

Özel masaj uçlarıyla, diş etlerindeki

kan dolaşımını artıran ilk ve tek diş fırçası.

Diş ve diş eti sağlığınız için.

ipana